

© КОЛЛЕКТИВ АВТОРОВ, 2020

УДК: 617-089.844

**С. А. Жунусов<sup>1</sup>, Р. М. Гапкаиров<sup>1</sup>, А. А. Хайтенов<sup>2</sup>, Д. М. Сейітов<sup>2</sup>, Б. Р. Мыржыкбаев<sup>2</sup>, Ш. С. Нуралы<sup>2</sup>, З. А. Хайтенова<sup>2</sup>, Р. М. Исаева<sup>2</sup>**

## КЛИНИЧЕСКОЕ НАБЛЮДЕНИЕ СПОНТАННОГО РАЗРЫВА ПОЧКИ НА ФОНЕ ГИДРОНЕФРОЗА

<sup>1</sup>Областная клиническая больница г. Караганды (Караганда, Казахстан),

<sup>2</sup>Медицинский университет Караганды (Караганда, Казахстан),

Авторы статьи приводят собственное клиническое наблюдение редкой патологии – спонтанного разрыва почки. На основании комплексного обследования авторам удалось установить диагноз спонтанного разрыва почки и выбрать рациональную тактику лечения.

Авторы приходят к выводу о том, что для правильной и своевременной диагностики спонтанного разрыва почки или заболевания, его вызвавшего, требуется применение современных методов исследования. В первую очередь назначаются скрининговые методы – ультразвуковая диагностика, позволяющая быстро и с уверенностью поставить диагноз спонтанного разрыва почки и проводить рациональную тактику лечения. С помощью магнитно-резонансной томографии можно определить давность кровоизлияния, выявить участки свежих кровоизлияний на фоне состоявшегося кровотечения в паранефральную клетчатку, что может определить показания к экстренной операции.

*Ключевые слова:* спонтанный разрыв почки, комплексное обследование, рациональная тактика, кровотечение, диагностика

Спонтанный разрыв почки (СРП), или нетравматический разрыв почки, считается одним из редко встречающихся в урологической практике состояний, которое требует неотложного вмешательства. СРП, в отличие от травматических разрывов, в большинстве случаев представляет диагностическую сложность [3, 6, 7].

За то время, которое прошло после выделения СРП в виде самостоятельной патологии, опубликовано свыше 1000 клинических наблюдений. Вместе с тем сравнительно небольшое количество исследований посвящено изучению механизмов возникновения, диагностики и лечения, причиной чего является редкость возникновения данной патологии.

СРП может быть осложнением новообразований почек, гидронефроза, кист почек, наблюдается при узелковом периартериите, остром пиелонефрите, мочекаменной болезни, аневризме артерий почки, гранулематозе Вегенера, инфаркте почки, геморрагической лихорадке с почечным синдромом и т.д. Возможно возникновение СРП в ряде предрасполагающих состояний, таких как беременность, роды. В редких случаях СРП может возникнуть в неизмененной почке. В свою очередь СРП входят в гораздо большее семейство патологических состояний, объединяемых в отечественной и зарубежной литературе под общим названием «спонтанные периренальные кровотечения». Причиной спонтанных периренальных кровотечений могут быть также болезни крови (лейкемия, гемофилия и т.д.), прием антикоагулянтов, разрыв надпочечника, опухоли надпочечника, аневризмы аорты и т.д. [8].

Описанные в литературе случаи с 1933 по 2002 г., включают в себя 448 наблюдений [2, 4, 5, 10]. Основными этиологическими причинами возникновения спонтанных периренальных кровотечений являются опухоли, встречающиеся, по данным разных авторов, с

частотой от 57 до 63% (из них доброкачественные составляют 24-33%, злокачественные 30-33%). С чуть меньшей частотой возникновения причинами спонтанного разрыва почки служат заболевания сосудов (17-26%, из них узелковый периартериит – 12-13%). Третьей основной причиной являются инфекции (4-10%).

В настоящее время отсутствует единая диагностическая и лечебная тактика для определения спонтанного разрыва почки, тяжести и прогноза данного состояния. Согласно определению, к СРП следует относить разрывы, которые происходят при отсутствии даже легкой травмы, незначительного мышечного стресса и физических нагрузок, при этом исключаются больные после хирургического лечения и инструментальных исследований.

В своей практике мы наблюдали 3 случая СРП – 2 мужчины и 1 женщина (средний возраст всех пациентов 57 лет), 2 случая СРП были зарегистрированы слева, 1 – справа.

Приводим собственное наблюдение, когда на основании комплексного обследования удалось установить диагноз спонтанного разрыва почки и выбрать рациональную тактику лечения.

*Больной А., 60 лет, поступил в урологическое отделение Областной клинической больницы г. Караганды с жалобами на боли в поясничной области справа, слабость, вялость, быструю утомляемость, на мочеиспускание с примесью кровью. Из анамнеза известно, что неделю назад внезапно возникли резкая боль в поясничной области справа, подъем температуры тела до субфебрильных цифр, появилась тотальная безболевая макрогематурия; при этом отсутствовали прямые или косвенные указания на перенесенную травму, предшествующую физическую нагрузку и какие-либо оперативные вмешательства. В динамике отмечалось прогрессирующее болевое состояние в*

## Наблюдения из практики

поясничной области справа, с сохранением гематурии, в связи с чем пациент обратился в приемный покой Областной клинической больницы г. Караганды, где был осмотрен и госпитализирован в экстренном порядке в урологическое отделение.

При поступлении состояние относительно удовлетворительное; кожные покровы бледной окраски, слегка влажные. Температура тела субфебрильная ( $37,1^{\circ}\text{C}$ ). Артериальное давление и пульс определялись в пределах индивидуальной нормы ( $120/80$  мм рт.ст. и  $80$  уд/мин соответственно). При пальпации в правом подреберье пальпировалось мягкоэластическое неподвижное объемное образование размерами до  $110$  мм.

В анализах крови: гемоглобин  $109$  г/л. В анализах мочи эритроциты покрывают все поле зрения. На ультразвуковом исследовании структура правой почки выполнена жидкостным образованием  $130 \times 63$  мм с пленчатыми перегородками с дисперсной взвесью. Паренхима четко не дифференцируется. Левая почка без патологических изменений.

Пациенту в условиях цистоскопии установлен наружный мочеточниковый стент-катетер F-6, получена моча с примесью крови. Была назначена антибактериальная, гемостатическая, противовоспалительная терапия.

На фоне проведенного консервативного лечения состояние пациента без положительной динамики, болевой синдром и макрогематурия сохранялись. Учитывая эти факторы и данные лабораторно-инструментальных исследований (рис 1, 2), в ходе консилиума было принято решение о нецелесообразности органосохраняющей операции, в срочном порядке проведена нефрэктомия. При ревизии правая почка размером  $19,0 \times 23,0 \times 5,0$  см, паренхи-

ма истончена, имеются многокамерные полости, при вскрытии которых выделялись старые сгустки крови с признаками нагноения. Макропрепарат (рис. 3, 4) отправлен на гистологическое исследование. При патоморфологическом исследовании клинический диагноз спонтанного разрыва почки подтвержден.

После проведенного оперативного лечения динамика положительная, пациент выписан в удовлетворительном состоянии с улучшением.

При неэффективности консервативного лечения следует проводить селективную/сверхселективную эмболизацию почечной артерии для гемостаза и максимально защищать почку (постараться сохранить почку). Для субкапсулярных гематом почки большого размера следует применять чрескожную пункцию гематомы для дренирования, местные инъекции урокиназы и лапароскопическое дренирование гематомы. Кроме того в литературе сообщается об открытых хирургических вмешательствах, включая восстановление целостности почки и нефрэктомии [9].

Для правильной и своевременной диагностики спонтанного разрыва почки или заболевания, его вызвавшего, требуется применение современных методов исследований, таких как УЗИ, МСКТ, МРТ. В первую очередь назначаются скрининговые методы – ультразвуковая диагностика, позволяющая быстро и с уверенностью поставить диагноз спонтанного разрыва почки и проводить рациональную тактику лечения. С помощью МРТ можно определить давность кровоизлияния, выявить участки свежих кровоизлияний на фоне состоявшегося кровотечения в паранефральную клетчатку, что может определить показания к экстренной операции.

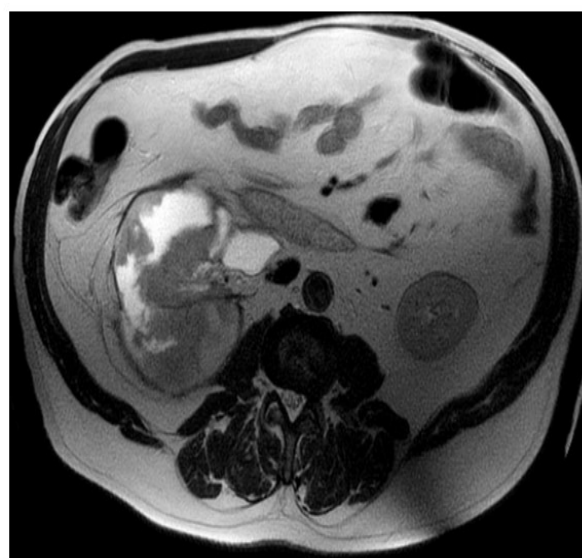
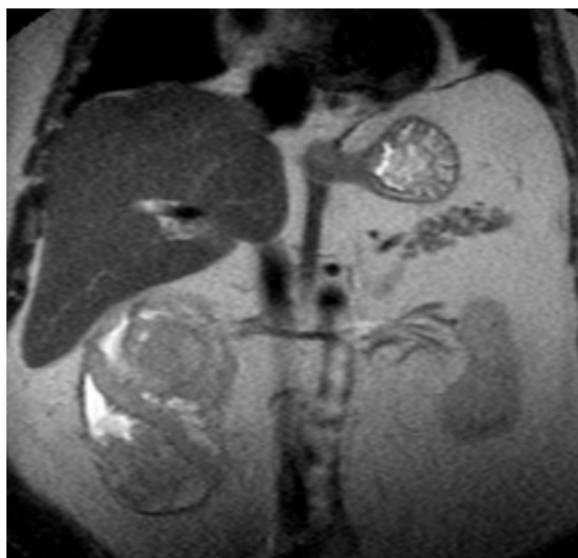


Рисунок 1 – МРТ брюшной полости пациента А. Правая почка представлена патологическим конгломератом неправильной формы, неоднородной структуры, с участками гиперинтенсивного МР сигнала в T1 ВИ, с неоднородным накоплением парамагнетика общим размером  $140 \times 105,0 \times 130,0$  мм. Лоханка правой почки расширена до  $53,0$  мм. Заключение: МР-признаки патологического конгломерата правой почки, вероятно проявления гидронефротической трансформации с признаками кровоизлияния в почку. Левая почка без изменений.

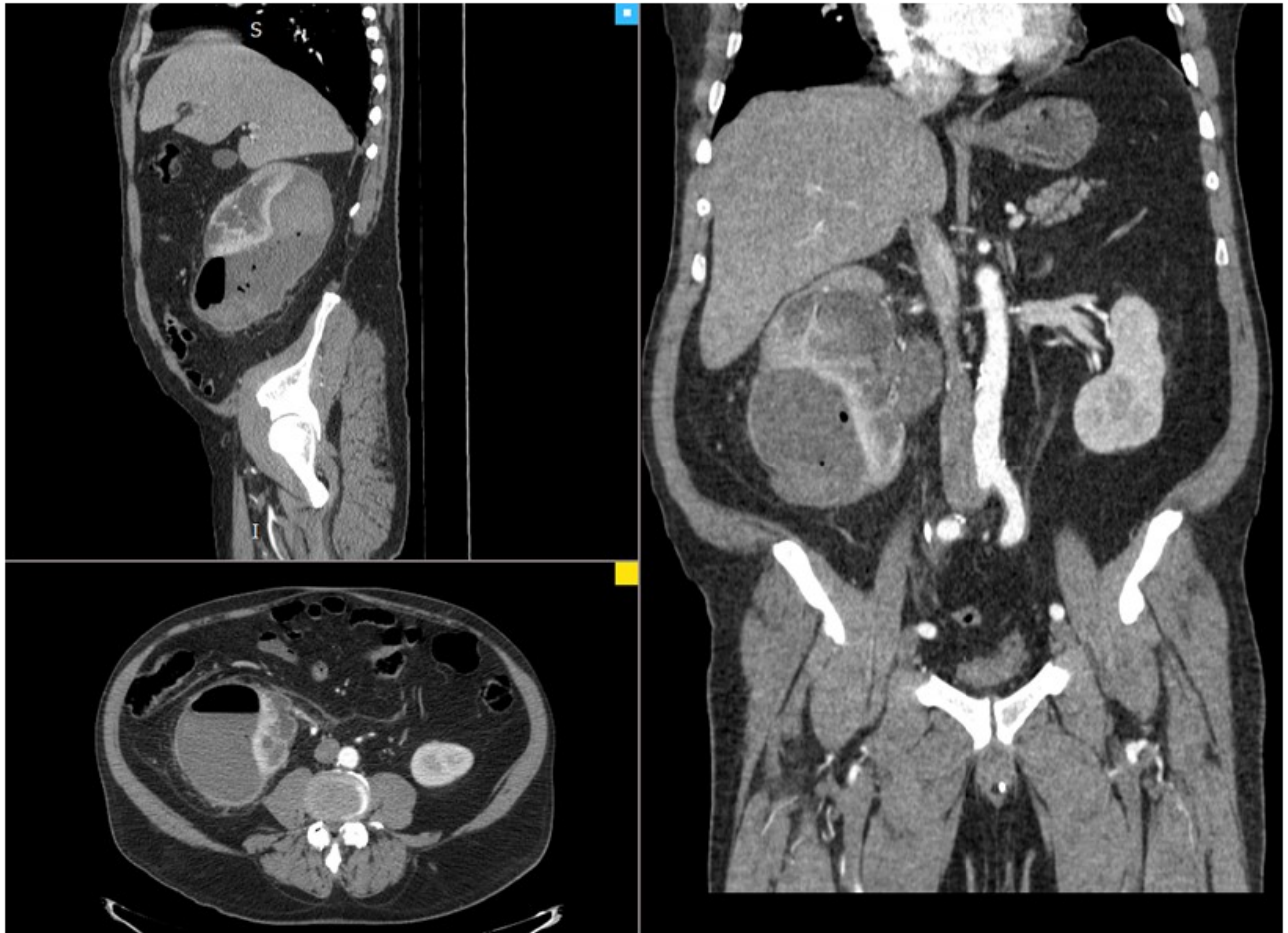


Рисунок 2 – КТ брюшной полости с контрастированием в динамике. Правая почка увеличена, под капсулой скопление неоднородной гиперденсивной жидкости размером 10,0\*6,5\*11,0 см. Также в образовании определяется газ. Чашечки правой почки расширены до 1,8\*2,3 см, лоханка – до 5,2см. ЛМС резко сужен. Паренхима правой почки истончена местами до 0,8см. Кончик стента в лоханке правой почки, дистальный конец выведен наружу через уретру. Мочеточник и ЧЛС слева не расширены

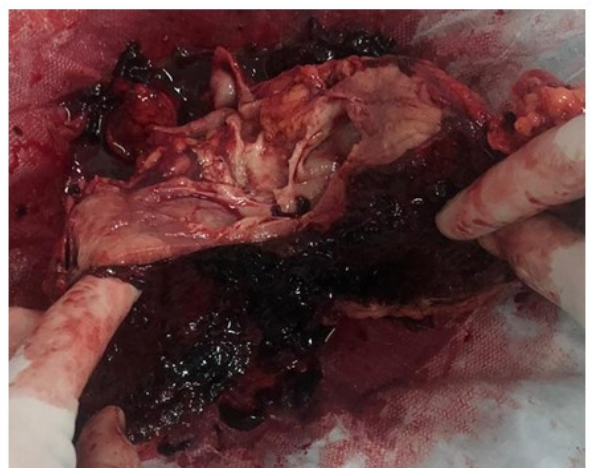
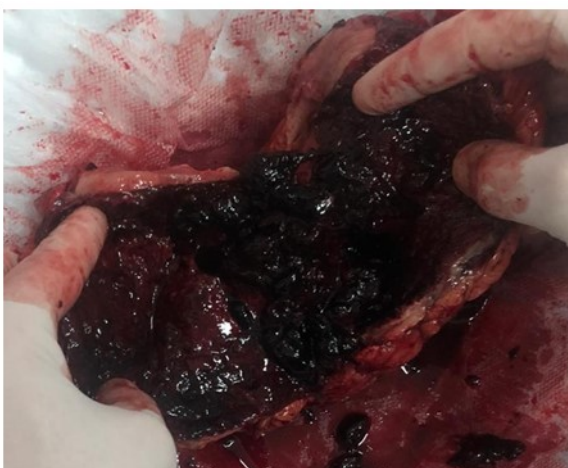
Рисунок 3 – Макропрепарат удаленной почки: орган размером 19,0 x 23,0 x 5,0 см, на протяжении всей почки имеется подкапсулярная гематома с признаками нагноения. На разрезе паренхима истончена, в полости старые сгустки крови

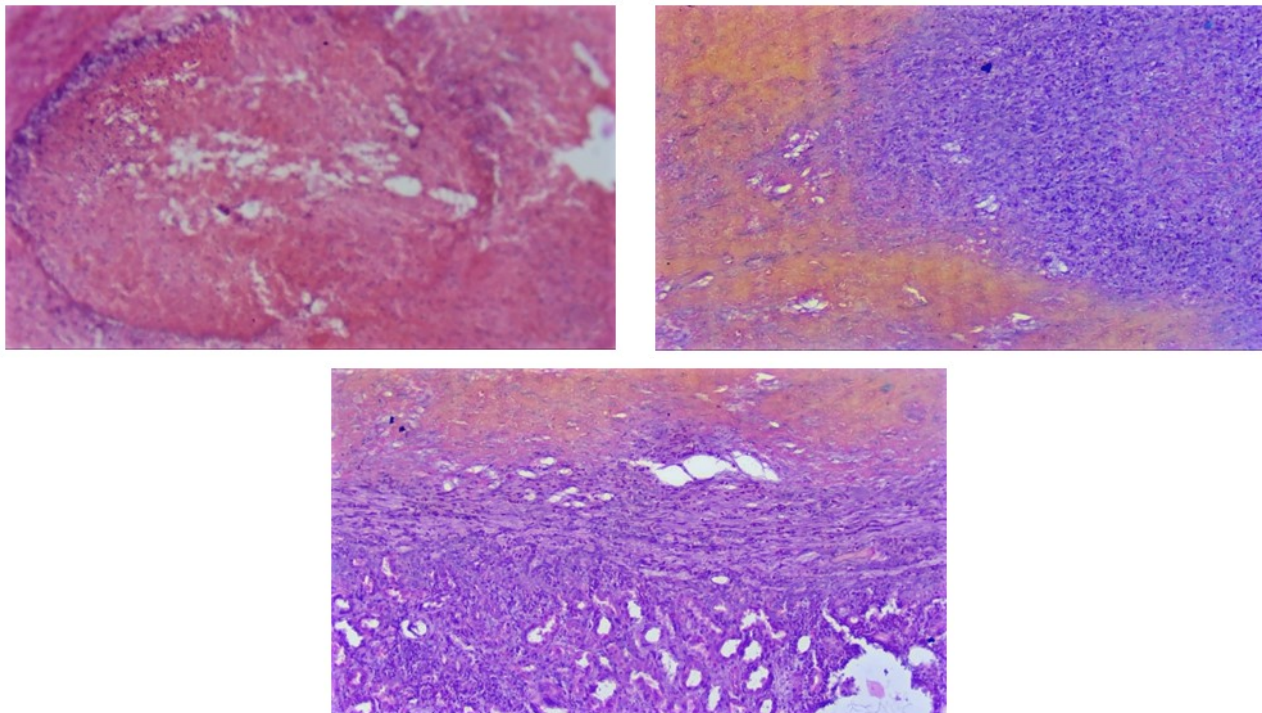


Рисунок 4 – Микропрепараты удаленной почки. Заключение патолого-гистологического исследования: Гидронефроз почки с обострением процесса. Внутривнепочечное кровоизлияние

**Конфликт интересов:** Конфликт интересов не заявлен.

### ЛИТЕРАТУРА

1 Спонтанный разрыв почки /Ю. Г. Аляев, А. В. Амосов, А. А. Крапивин, Г. Н. Акопьян //SonoAce International. – 2006. – №14. – С. 3-6

2 Cinman A. C. Spontaneous perinephric hemorrhage in a 65-year-old man /A. C. Cinman, J. Farrer, J. J. Kaufman //The Journal of Urology. – 1985. – V. 133. – P. 829-832.

3 Henline R. B. Spontaneous rupture of kidney //Journal of the American Medical Association – 1924. – №83. – P. 1411.

4 McDougal W. S. Spontaneous rupture of the kidney with perirenal hematoma /W. S. McDougal, E. D. Kursh, L. Persky //The Journal of Urology. – 1975. – V. 114. – Pp. 181-184.

5 Polkey H. J. Spontaneous notraumaticperirenal and renal hematomas. An experimental and clinical study /H. J. Polkey, W. J. Vynalek //Arch. Sur. – 1933. – V. – Pp. 196-202.

6 Renander A. Another case of spontaneous rupture of renal pelvis //ActaRadiologica. – 1941. – V. 22. – P. 422.

7 Shaw R. E. Spontaneous rupture of the kidney //British Journal of Surgery. – 1957. – V. 45. – Pp. 68-72.

8 Spontaneous perirenal hemorrhage: a 10-year experience at our institution /G. Daskalopoulos, I. Karyotis, I. Heretis et al. // International Urology and Nephrology. – 2003. – V. 36. – Pp. 15-19.

9 Spontaneous rupture of the renal pelvis caused by upper urinary tract obstruction: A case report and review of the literature /H. Zhang, G.

Zhuang, D. Sun //Medicine (Baltimore). – 2017. – V. 96. – P. 50.

10 Zhang J. Q. Etiology of spontaneous perirenal hemorrhage: a meta-analysis /J. Q. Zhang, J. R. Fielding, K. H. Zou //The Journal of Urology. – 2002. – V. 167. – Pp. 1593-1596.

### REFERENCES

1 Spontannyjrazryvpochki /Ju. G. Aljaev, A. V. Amosov, A. A. Krapivin, G. N. Akopjan //SonoAce International. – 2006. – №14. – С. 3-6

2 Cinman A. C. Spontaneous perinephric hemorrhage in a 65-year-old man /A. C. Cinman, J. Farrer, J. J. Kaufman //The Journal of Urology. – 1985. – V. 133. – P. 829-832.

3 Henline R. B. Spontaneous rupture of kidney //Journal of the American Medical Association – 1924. – №83. – P. 1411.

4 McDougal W. S. Spontaneous rupture of the kidney with perirenal hematoma /W. S. McDougal, E. D. Kursh, L. Persky //The Journal of Urology. – 1975. – V. 114. – Pp. 181-184.

5 Polkey H. J. Spontaneous notraumaticperirenal and renal hematomas. An experimental and clinical study /H. J. Polkey, W. J. Vynalek //Arch. Sur. – 1933. – V. – Pp. 196-202.

6 Renander A. Another case of spontaneous rupture of renal pelvis //ActaRadiologica. – 1941. – V. 22. – P. 422.

7 Shaw R. E. Spontaneous rupture of the kidney //British Journal of Surgery. – 1957. – V. 45. – Pp. 68-72.

8 Spontaneous perirenal hemorrhage: a 10-year experience at our institution /G. Daskalopoulos, I. Karyotis, I. Heretis et al. // International Urology and Nephrology. – 2003. –

V. 36. – Pp. 15-19.

9 Spontaneous rupture of the renal pelvis caused by upper urinary tract obstruction: A case report and review of the literature /H. Zhang, G. Zhuang, D. Sun //Medicine (Baltimore). – 2017. – V. 96. – P. 50.

10 Zhang J. Q. Etiology of spontaneous perirenal hemorrhage: a meta-analysis /J. Q. Zhang, J. R. Fielding, K. H. Zou //The Journal of Urology. – 2002. – V. 167. – Pp. 1593-1596.

Поступила 20.11.2019 г.

*S. A. Zhunusov<sup>1</sup>, R. M. Gapkairov<sup>1</sup>, A. A. Khaitenov<sup>2</sup>, D. M. Seyitov<sup>2</sup>, B. R. Myrzykbayev<sup>2</sup>, Sh. S. Nuraly<sup>2</sup>, Z. A. Khaitenova<sup>2</sup>, R. M. Isayeva<sup>2</sup>*

*CLINICAL CASE OF SPONTANEOUS RUPTURE OF THE KIDNEY WITH CONCOMITANT HYDRONEPHROSIS*

*<sup>1</sup>Regional Clinical Hospital of the city of Karaganda (Karaganda, Kazakhstan),*

*<sup>2</sup>Medical University of Karaganda (Karaganda, Kazakhstan)*

The authors of the article cite their own clinical observation of a rare pathology – spontaneous rupture of the kidney. Based on a comprehensive examination, the authors were able to establish a diagnosis of spontaneous kidney rupture and choose a rational treatment tactic.

The authors conclude that for the correct and timely diagnosis of spontaneous rupture of a kidney or disease that caused it, the use of modern research methods is required. First of all, screening methods are prescribed - ultrasound diagnostics, which allows you to quickly and with confidence make a diagnosis of spontaneous rupture of the kidney and conduct rational treatment tactics. Using magnetic resonance imaging, you can determine the age of hemorrhage, identify areas of fresh hemorrhage against the background of bleeding into the perinephral tissue, which can determine the indications for emergency surgery.

*Key words:* spontaneous kidney rupture, comprehensive examination, rational tactics, bleeding, diagnosis

*C. A. Жүнісов<sup>1</sup>, Р. М. Гапқайыров<sup>1</sup>, А. А. Хайтенов<sup>2</sup>, Д. М. Сейтов<sup>2</sup>, Б. Р. Мырзықбаев<sup>2</sup>, Ш. С. Нұралы<sup>2</sup>, З. А. Хайтенова<sup>2</sup>, Р. М. Исаева<sup>2</sup>*

*ГИДРОНЕФРОЗ ФОНЫНДА БҮЙРЕКТІҢ СТИХИЯЛЫҚ ЖАРЫЛЫСЫН КЛИНИКАЛЫҚ БАЙҚАУ*

*<sup>1</sup>Қарағандықаласыныңаймақтықклиникалықауруханасы (Қарағанды, Қазақстан),*

*<sup>2</sup>Қарағанды медициналық университеті (Қарағанды, Қазақстан)*

Мақала авторлары сирек кездесетін патологияны–бүйректіңөздігіненжыртылуынезклиникалық байқауына сүйенеді. Кешенді сараптама негізінде авторлар бүйректің стихиялық бұзылу диагнозын анықтап, емдеудің ұтымды тактикасын таңдады.

Авторлар бүйректің немесе өздігінен пайда болған аурудың стихиялық жарылысын дұрыс және уақтылы диагностикалау үшін заманауи зерттеу әдістерін қолдану қажет деген қорытындыға келді. Еңалдымен, скринингтік әдістертағайын далады - ультрадыбыстық диагностика, бұл сізге жедел және сенімді түрде бүйректің стихиялық жарылысы диагнозын қоюға және емдеудің ұтымды тактикасын жүргізуге мүмкіндік береді. Магнитті-резонанстық бейнені қолдана отырып, сіз қанкетудің жасынанықтай аласыз, шұғыл хирургияның көрсеткіштерін анықтай алатын паранефиялықтіңге қан кету фонындажаңақан кету аймағын анықтай аласыз.

*Кілт сөздер:*бүйректіңөздігіненжарылуы, кешенді тексеру, ұтымды тактика, қан кету, диагноз