

© КОЛЛЕКТИВ АВТОРОВ, 2020

УДК: 616.341+615.849.12+636.083.39

**Н. Ж. Чайжунусова, Д. М. Шабдарбаева, Д. Е. Узбеков, Г. К. Амантаева,
М. М. Апбасова, Ы. О. Кайрханова, А. А. Жакипова, С. А. Апбасова,
С. Е. Узбекова, Б. Русланова, Ж. Ж. Абишев, А. Бауржан**

РАДИАЦИЯ ӘСЕРІНЕН ТУЫНДАҒАН ЗЕРТХАНАЛЫҚ ЕГЕУҚҰЙРЫҚТАРДЫҢ АТАЛЫҚ БЕЗІНДЕГІ КІ-67 ПРОЛИФЕРАЦИЯСЫ

Семей медицина университеті (Семей, Қазақстан)

⁵⁶Mn, негізінен Жапон қаларындағы атом бомбалауынан кейін алғашқы бірнеше сағат ішіндегі β-сәулелеумен тудырылған нейтрондардың доминантты рөлін құрағаны туралы дәлелдемелерді бірқатар ғалымдардың еңбектерінде байқауға болады. Иондағыш сәуленің ингаляциялық әсерінен дамидын атабез тініндегі Кі-67 пролиферациялық белсенділіктің жалпы заңдылықтары мен мүмкін механизмдерін зерттеуге арналған ғылыми жұмыстар қол жетімді әдебиет арасында жеткіліксіз.

Жануарлардың некропсиясы сәулелеуден кейін 3-ші, 14-ші және 60-шы тәуліктерде орындалып, аталық бездері алынғаннан соң 10% формалинде фиксацияланған. Иммунды гистохимиялық серпілістерді визуализациялау мақсатында DAB+(DAKO) жүйесі қолданылған. Проллиферациялық белсенділікті бағалауға арналған Кі-67-позитивті жасушалар саны анықталып, алынған нәтижелер пайыз мөлшері түрінде көрсетілген. Ұсынылған мәліметтер мен нәтижелер орта (М), медиана (Ме) және квартиль аралық интервал (IQR) көмегімен аңғарылған. Статистика жүзіндегі салыстырмалы сипаттама Краскел-Уоллис нышаны арқылы жүргізілген (SPSS 2,0).

⁵⁶Mn пен MnO₂, сондай-ақ ⁶⁰Co топтар арасындағы зерттеуге алынған атабез тінінде салыстырылған бұл көрсеткіштің нәтижелеріне сай, Кі-67 антигенінің сандық мөлшері нейтронды-белсендірілген марганец диоксиді әсеріне ұшыраған егеуқұйрықтарда нақты түрде жоғарылауымен сипатталады.

Кілт сөздер: ⁵⁶Mn, аталық без, иммунды гистохимия, Кі-67, егеуқұйрықтар

Ғалымдардың зерттеу мәліметтеріне сәйкес, иондаушы сәулелеудің кез-келген түрі аталық жынысты жануарлардың жыныс ағзаларындағы дегенерациялық өзгерістерін және сперматогенез бұзылымдарын тудырады. Сперматогенді жасушалар митоздық немесе мейоздық белсенділігімен сипатталатындықтан, радиация әсерінен ынталандырылатын оттегінің белсенді түрлеріне аса сезімтал болып келеді [3]. «Шағын» дозалармен сәулелену салдарынан атабез зақымданулары дамуының ықтималдылығы сперматоциттер митохондрияларының радиацияға аса сезімтал екендігімен түсіндіріледі. Ерлердің ұрпақ жаңғырту күйін бақылайтын физиологиялық реакциялардағы митохондриялық тотығу үдерістерінің сәулеленуден кейінгі бұзылымдарына заманауи ғалымдардың көбірек көңіл бөле бастағанын бірқатар мақалаларда байқауға болады [9]. Жыныс бездеріндегі өлімге ұшырамаған сперматогониялардың жартысы – цитоплазмаға толы диплоидты жасушалар болып табылады. Ондай жасушалардың сәулелену нәтижесінде туындаған зақымдануларды репарациялаудың жоғары қабілетімен сипатталатыны әдебиеттерден мәлім. Жас организмнің аталық бездеріндегі сперматогендік эпителий жасушаларының радиацияға аса сезімтал болуына байланысты сперматогониялар пролиферациясының тоқталуы мен қалжырауы – маңызды көрсеткіштердің бірі бола алатынын ескерген жөн [4].

Ғылыми деректер бойынша, жетілмеген сперматозоидтар концентрациясының жоғарылауы немесе жетілген сперматозоидтар санының нақты түрде төмендеуі шағын дозалы сәулелеу әсері кезінде байқалады. Сондықтан қазіргі уақытта шәуеттің дифференциациясы мен продукциясының қалпына келу үдерісінің тежелуі негізінде жатқан сәуле дозаларындағы сандық айырмашылықтарды жүзеге асыру қажеттілігі туындап отыр [13]. Ғалымдардың жүргізген гистологиялық зерттеулерінде, сәуле әсеріне ұшыраған жануарлардың атабездеріндегі ұрықтық өзекшелер саңылауы мен эпителийінің диаметрі, көбінесе радиация дозасына байланысты өзгертіні анықталған. Өрбу қызметінің нашарлау қаупі сәуленің жалпы дозасымен, әсер ету ұзақтығымен, зақымдану деңгейімен, жасушаның даму сатысымен, сондай-ақ организмнің жасымен және басқа да көптеген факторлармен анықталады [10]. Сондықтан адамдар мен жануарлардың генофондын сақтап қалу мақсатында олардың жетілген жыныстық жасушаларына «шағын» дозалы әр түрлі иондаушы сәулелеу әсерінің механизмдерін зерттеудің маңызы өте зор. Морфология жүзінде аңғарылатын сперматогенездің түрлі сатылары кезіндегі жыныстық жасушалардың салыстырмалы радиосезімталдығын және дозалық тәуелділік пен шекараларын анықтау – бүгінгі күні де радиобиологиядағы өзекті мәселелердің бірі болып қала береді [13].

Зерттеу мақсаты – шағын дозалы ішкі мен сыртқы сәулелеу әсеріне ұшыраған егеуқұйрықтардың аталық безінде жүзеге асатын жасушалардың пролиферациялық белсенділігін Ki-67 антигенінің деңгейін анықтау арқылы болжамдық маңыздылығын бағалау.

МАТЕРИАЛДАР МЕН ӘДІСТЕР

Тәжірибе жүзінде жасы 5 ай толған, 227-335 грамм салмағы бар аталық жынысты ақ түсті «Wistar» тұқымдас егеуқұйрықтар қолданылған. Эксперимент виварий жағдайындағы зертханалық жануарларды күтудің барлық талаптарын ескеру жүзінде іске асырылған. Тәжірибелік жұмысымыз ғылыми мақсатында қолданылатын жануарларды қорғау бойынша Европалық парламент Директивасына сай, Қазақстанның Семей қаласы мемлекеттік медицина университетінің Этикалық комитетінде қарастырылып, бекітілген (16.04.2014 жылдың №5 хаттамасы); сондай-ақ Қазақстан Республикасы Денсаулық Сақтау Министрінің 2007 жылдың 25-ші шілдесінен №442 бұйрығына сәйкес, «Қазақстан Республикасында клиника алдылық, медициналық-биологиялық эксперименттер мен клиникалық зерттеулерді іске асыру туралы ережелері» бойынша жүргізілген. Егеуқұйрықтардың эвтаназиясы экспозициядан кейін 3-ші, 14-ші және 60-шы тәуліктерде ашқарын жағдайында 10% кетамин ерітіндісінің 0,5 мг мөлшерін іш қуысына енгізу арқылы жүзеге асырылған. Тәжірибенің жоспарына сай, жануарлар 4 топқа бөлінген, әрқайсысынан жоғарыда аталған тәуліктерге сәйкес 15 егеуқұйрықтан алынған.

Жануарлардың бірінші тобы (n=45) марганецтің нейтронды-белсендірілген диоксиді (^{56}Mn) ингаляциясына ұшыратылған. Бұл күрделі үдерісті іске асыру үшін Курчатов қаласында орналасқан «Қазақстан Республикасының Ұлттық ядролық орталығындағы Байкал-1» реакторы қолданылған. Осындай гетерогендік ядролық реактордың, негізінен атом энергетикасындағы түрлі материалдарды зерттеу мен сан алуан биологиялық нысаналарды сәулелендіру барысында эксперименттер өткізуі үшін пайдаланылатынын айтып өткен жөн. Марганец диоксиді ұнтағын реактор жүзінде сәулелендіру мақсатында, цирконий қорытпасынан тұратын арнайы эксперименттік құрылғы құрастырылған. Нейтрондық-физикалық есептеулерге сай, сәулелендірілген марганец диоксиді ұнтағындағы энергия бөліп шығарудың үлестік қуаттылығы – $0,063 \text{ Вт} \cdot \text{см}^3$, ал арнайы эксперименттік құрылғысында – $0,017 \text{ Вт} \cdot \text{см}^3$ көрсеткішіне тең болған. Тозаңдатылған ұнтақ реактор жүзінде 10 кВт қуаты деңгейінде 40 минут бойы сәуле-

лендірілген. Экспозициядан кейінгі ^{56}Mn белсенділігі – 7,43 мКи көрсеткішін құраған. ^{56}Mn ($T_{1/2}=2,58 \text{ сағ.}$) үлгісі, негізінен көлемі $4 \times 10^{14} \text{ н/см}^2$ нейтрондардың физикалық интегралы жүзінде 100 мг MnO_2 ұнтағын ядролық реактордың көмегімен нейтрондық күйде белсендіру арқылы алынған [12].

Жануарлардың екінші тобы (n=45) белсендірілмеген марганец диоксиді (MnO_2) ингаляциясына ұшыратылған. Яғни, бірінші топқа қарағанда, бұл топтың биологиялық нысаналары арнайы эксперименттік құрылғының немесе контейнердің шетінде перфорацияланған тесік арқылы жасанды түрде тозаңдандырылған, бірақ сәулелендірілмеген марганец диоксиді ұнтағымен дем алған. Эксперимент өткізу кезінде зертханалық егеуқұйрықтардың қарекетін сақтау мақсатында контейнердің арнайы тесіктері арқылы таза ауаның да енуі ескерілген. Жануарлар марганец диоксиді ұнтағымен тозаңдандырылған контейнерлерде екі сағат бойы ұсталған [2].

Жануарлардың үшінші тобын (n=45) сәулелендіру Семей қаласының №2 Регионалдық онкология диспансерінің радиология бөлімінде барлық талаптарды сақтай отырып, инженер-физиктердің бақылауы жүзінде жүргізілген. Сәулелендіру алдында егеуқұйрықтар арнайы жасалған торшаларда орналастырылған. Топометриялық-дозиметриялық дайындығы жүзінде егеуқұйрықтардың топографиялық-анатомиялық көлденең кесіндісі сызылған. Физикалық-дозиметриялық есептеулерді жүргізу барысында «Terasix» рентгенсимуляторының «PlanW» жоспарлау жүйесі қолданылған. Жануарларды сәулелендіру кезінде топометриялық дайындық пен дозиметриялық есептеулер әрбір сәулелеу жүргізу алдында серияға байланысты жеке жүргізіліп отырған. Эксперименттің мақсатына сай, егеуқұйрықтарды сәулелендіру «Teragam K-2 unit» атты Чехияда құрастырылған радиотерапиялық қондырғысында бір мәрте 2 Гр дозалы радиобелсенді элементі ^{60}Co үсәулелерімен жүзеге асырылған: SSD – 97,2 см, SAD – 100,0 см, алаңы $40 \times 40 \text{ см}$, $t=354 \text{ с}$.

Төртінші, яғни бақылау тобын интактты егеуқұйрықтар құраған (n=45).

Эксперименттік зерттеудің мақсаты мен міндеттерін орындау барысында, тәжірибелік жануарлардың аталық бездерінде туындаған патологиялық өзгерістер туралы анағұрлым толық ақпараттың жиналуын қамтамасыз ететін иммунды гистохимиялық әдістер қолданылған. ^{56}Mn пен ^{60}Co әсерінен кейін 3-ші, 14-ші және 60-шы тәуліктерде егеуқұйрықтардың эвтаназиясы жүзінде іш қуысына 10% кетамин

ерітіндісі енгізіліп, некропсия барысында жоғары аталған ағза алынып, олардың фрагменттері 10%-дық нейтральді формалинде бөлме температурасы кезінде 18 сағат бойы фиксацияланған. Иммунды гистохимиялық серпілістерді визуализациялау мақсатында DAB+(DAKO) жүйесі қолданылған. Микроскопиялық зерттеуді жүзеге асыру барысында тіндердің репрезентативті аймақтары ескерілген. Мультиблоктың техникалық орындалуы жүзінде «TMA Master» бағдарламалық-аппараттық кешені қолданылған. Зерттеуге алынған дайын боялған заттық шынылар автоматизацияланған Mirax MIDI сканері арқылы өткен.

Кі-67 нәруызын иммунды гистохимия жүзінде анықтау. Антигендерді жасырынсыздандыру үдерісі ретривердің 120° С температурасы кезіндегі цитраттық (рН=6,0) буфердің 0,01 М ерітіндісінде 20 минут бойы кесілімдердің инкубациясы арқылы жүзеге асырылған. Эндогендік пероксидаза ферменті 3% сутектің асқын тотығында 10 минут ішінде кесілімдерді өңдеу кезінде блокадаланған. 1:400 қатынасы мөлшеріндегі Кі-67 ядролық антигендеріне біріншілік антиденелердің инкубациясы бөлме температурасы кезінде 20 минутқа дейін созылған. Иммундық боялым стрептавидин-биотиндік пероксидаза әдісімен жүргізілген. Хромоген жүзінде 3,3-диаминобензидин ерітіндісі алынған. Ядролық бояу мақсатында гематоксилин қолданылған. Келеңсіз бақылау біріншілік антиденелерсіз іске асырылған. «Leica DM 1000» (Германия) микроскобының $\times 40$ пен $\times 100$ үлкейімі жүзінде әр препараттан 30 көру алаңдарындағы 200-ден кем емес жасушалар зерттелінген. Пролиферациялық белсенділікті анықтауға арналған Кі-67 көрсеткіші, негізінен позитивті боялған жасушалар санының есептелген жасушалардың 1000 санына қатынасының 100%-ға көбейтіндісі формуласымен анықталған.

Зерттеу нәтижелерінің сандық көрсеткіштерінің статистикалық өңдеуі «SPSS 2.0» қолданбалы бағдарламаның лицензияланған пакеттері көмегімен жүзеге асырылған. Зерттеу кезінде алынған нәтижелер морфофункционалды талдау тұрғысынан статистика жүзінде нақты және репрезентативті болып саналған. Бүкіл зерттелген сандық көрсеткіштерге қалыптыдан ерекше болып табылатын іріктеу тән болған. Сондықтан нәтижелердің статистикалық өңдеуі кезінде олар орташа көрсеткіш (M) және медиана (Me), сондай-ақ квантиль аралық интервал (IQR) жүзінде сипатталған. Зерттеуге алынған факторлардың аталық безіне морфофункционалды аспектіле-

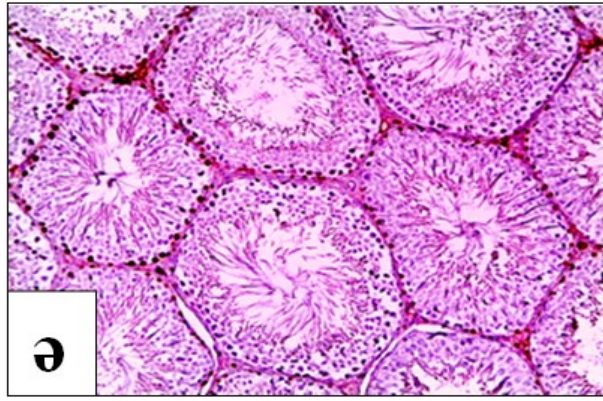
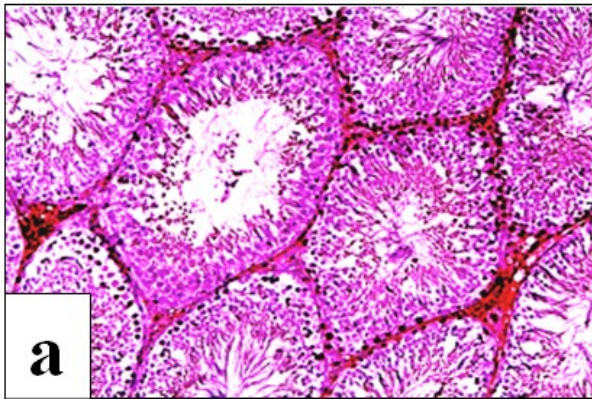
рін салыстырмалы түрде бағалау барысында Краскел-Уоллистің Н-өлшемі қолданылған. Нөлдік статистикалық гипотеза нақтылығының критикалық деңгейі 0,05-ке тең деп саналған.

НӘТИЖЕЛЕР

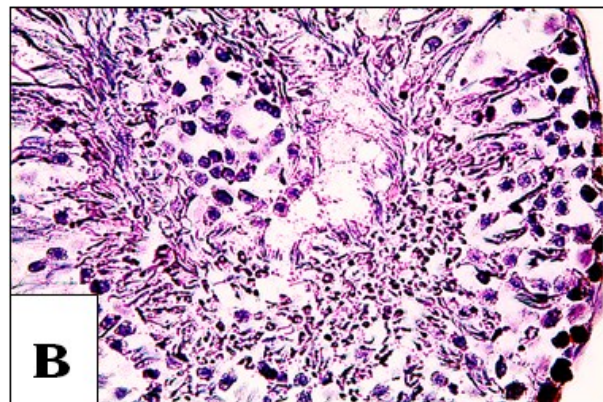
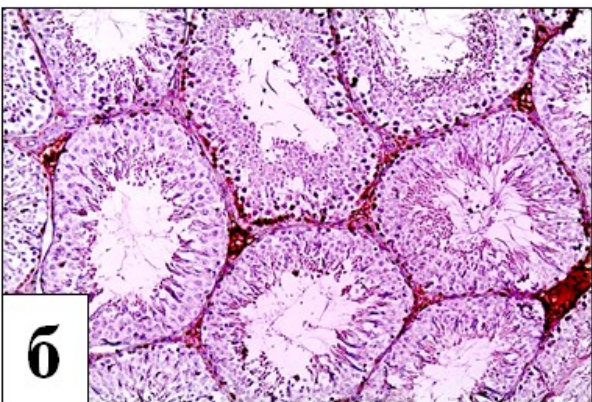
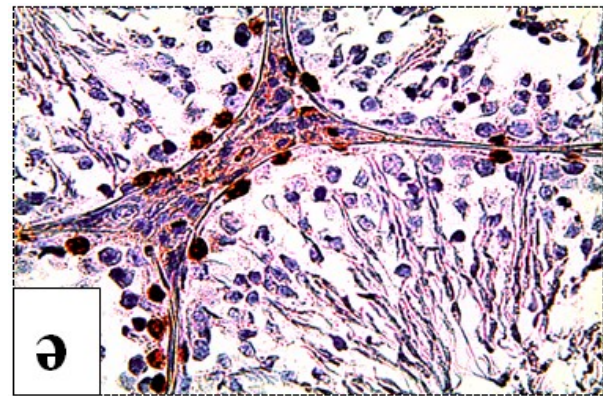
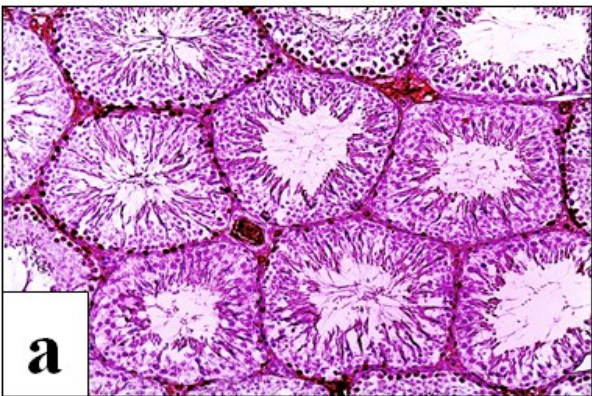
Соңғы уақытта клиникалық онкоморфология жүзінде молекулалық маркерлердің жасуша деңгейіндегі экспрессиясын анықтайтын иммунды гистохимия (ИГХ) әдісі кең қолданылады. Тіндердегі неоплазиялық үдерістердің жеке биологиялық сипатын бағалаудағы осындай әдістің артықшылығы, авторлардың айтуынша, көрнекі дерттік ошақтың орнындағы антигендерді нақты анықтаудың негізінде жатыр [5]. Аталық бездерде Кі-67 молекулалық биомаркерін микроскопия жүзінде анықтау, негізінен жоғары қауіпі бар неоплазмалардың қатерлілік дәрежесін аңғаруға көмектесуі мүмкін. Жоғары айтылғандай, моноклондық антиденелердің Кі-67 маркеріне серпілісі еселену үдерісіне ұшыраған жасушалардың санын анықтауға мүмкіндік береді, өйткені бұл нәруыз тек пролиферацияланған жасушалардың ядроларында ғана экспрессияланады және жасушалық оралымның G₁, G₂, S пен M сатыларында аңғарылады. Қазіргі уақытта ісіктердің көптеген түрлері кезіндегі Кі-67 нәруызын анықтауға арналған ғылыми мақалалар көбейіп бара жатыр [7].

1-ші суреттерде көрсетілгендей, Кі-67 нәруызын іске асыратын жасушалардың анағұрлым жоғары мөлшері β - мен γ -сәулелену әсерінен кейін 14-ші тәулікте байқалған.

Кі-67 индексі бойынша пролиферациялық белсенділік мөлшерінің жоғарылауына тәуелді медиана мен орташа көрсеткіштердің анағұрлым артуы тіркелген. Оның үстіне, орташа көрсеткіштер Кі-67 индексі бойынша төмен пролиферациялық белсенділік, негізінен ⁶⁰Со әсеріне ұшыраған егеуқұйрықтардың жыныс бездерінде анықталған. Бұл айырмашылық статистика тұрғыдан мәнді болған. Алынған нәтижелерге сәйкес, зерттелген антиген – тіндердегі патологиялық үдерістердің алдағы ағымын болжауы үшін арнайы зат болып саналады. Демек, Кі-67 индексі есептеу арқылы жасушалардың пролиферациялық белсенділігін анықтау – бұл патологиялық үдерістер ағымының агрессиялығын клиника жүзінде бағалауы үшін заманауи морфологиялық диагностиканың қажетті әдістерінің бірі екенін ескергеніміз абзал. Сондай-ақ, бұл көрсеткіш науқастардың ісіктік ауыр сырқаттардан тірі қалу қабілеттілігімен корреляциялайды және сәйкес био- мен химиотерапияны таңдауда өте маңызды болып табылады [6].



1 сурет – ^{56}Mn (а) пен ^{60}Co (ә) әсерінен кейін 14-ші тәулікте анықталған егеуқұйрықтар атабесі тініндегі Кі-67–позитивті жасушалардың көрінісі ($\times 10$)



2 сурет – ^{56}Mn (а, ә) пен ^{60}Co (б, в) әсерінен кейін 60-шы тәулікте анықталған егеуқұйрықтар атабездеріндегі Кі-67–позитивті жасушалардың көрінісі ($\times 10$ және $\times 40$)

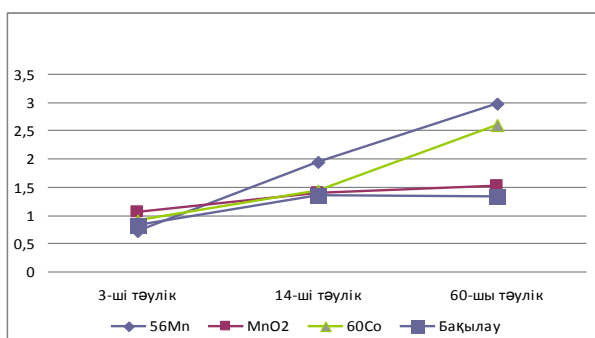
1 кесте – Тәжірибелік пен қалыпты топ егеуқұйрықтардың атабездеріндегі әр түрлі мерзімі аясында анықталған Кі-67 көрсеткішінің (%) деңгейі

^{56}Mn			MnO_2			^{60}Co			Бақылау			Краскел-Уоллис өлшемі	р мәні
М	Me	IQR	М	Me	IQR	М	Me	IQR	М	Me	IQR		
3-ші тәулік													
0,71	0,66	0,51	1,06	0,98	0,41	0,90	0,88	0,48	0,83	0,88	0,42	H=9,310	0,025
14-ші тәулік													
1,95	2,02	0,76	1,40	1,32	0,4	1,44	1,24	0,97	1,35	1,35	0,4	H=15,455	0,001
60-шы тәулік													
2,97	2,98	0,38	1,51	1,48	0,54	2,60	2,58	0,66	1,33	1,28	0,4	H=46,059	<0,001

2-ші суреттерде көрсетілгендей, Ki-67 нәруызын іске асыратын жасушалардың анағұрлым жоғары мөлшері β - мен γ -сәулелелеу әсерінен кейін 60-шы тәулікте аңғарылған.

Ki-67 нәруызын экспрессиялайтын ядролық жасушалар фракциясын санды түрде анықтау, ғалымдардың пікірінше, атабездің тініндегі пролиферациялаушы жасушалар фракциясының көлемін дәлме-дәл бағалауға мүмкіндік туғызады [8].

1-ші кестеде ұсынылған сандық мәліметтерге сай, Ki-67 позитивті жасушалар саны ^{56}Mn әсерінен кейін бақылау тобынан 3-ші тәулікте 0,12%-ға азайғаны, 14-ші тәулікте 0,6%-ға артқаны және 60-шы тәулікте де әрі қарай 1,64%-ға жоғарылағаны байқалған. MnO_2 ұнтағымен тозандандырылған жануарлардың аталық бездерінде бұл көрсеткіш 3-ші тәулікте 0,23%-ға; 14-ші тәулікте 0,05%-ға және 60-шы тәулікте 0,18%-ға артқаны тіркелген. ^{60}Co экспозициясынан кейін Ki-67 нәруызы 3-ші тәулікте 0,07%-ға; 14-ші тәулікте 0,09%-ға және 60-шы тәулікте 1,27%-ға жоғарылағаны анықталған ($p < 0,001$).



3 сурет – Тәжірибелік пен бақылау топ жануарларының атабездеріндегі Ki-67 көрсеткішінің динамика жүзінде өзгеруі

3-суретте бейнеленген диаграммаға сүйене отырып, бақылау тобындағы жануарлар атабездерінің интерстиций тіні мен сперматогенді эпителийіндегі Ki-67 позитивті жасушалардың жалпы санымен салыстырғанда, нейтронды-белсендірілген және белсендірілмеген марганец диоксиді әсерінен кейін, сондай-ақ сыртқы иондаушы сәулелелеу экспозициясынан кейін 2 ай бойы бұл иммунды гистохимиялық көрсеткіштің жоғарылау тенденциясы бар екенін айтып кетуге болады.

β -сәулелелеу әсерін алған егеуқұйрықтар атабездерінің интерстициальді тіні мен иірімді ұрықтық өзекшелерінде генетикалық тұрақсыздықтың қалыптасуы салдарынан Ki-67 деңгейінің біркелкі емес жоғарылауы түріндегі жасушалық оралымның ауысуы мен апоптоз

үдерісінің дисрегуляциясы туындайтынын жорамалдауға болады [6]. Демек, эксперименттік жануарлар атабездерінің иммунды гистохимиялық зерттеулері жасушалардың пролиферациялық белсенділігінің нейтронды-белсендірілген марганец диоксиді әсеріне ұшыраған егеуқұйрықтарда басым болғанын көрсеткен. Бұған қоса, зақымданған тіндердің кейбір аймақтарында анықталған бірқатар типтік патологиялық үдерістердің белгілерін ^{56}Mn пен ^{60}Co әсерінен туындаған екіншілік жасушалық бүліністердің нәтижесі ретінде бағалауға болады.

Иондаушы сәулелелеу әсеріне нақтыланудың бастапқы кезеңдеріндегі жыныс жасушаларының жоғары сезімталдығына қарамастан, сперматогенді эпителий өзекшелерінде ұрық эпителийінің репопуляциясына жауапты болып табылатын радиорезистентті колоний түзуші бағана жасушаларының белгілі бір саны сақталады. Жануарлардың ішкі иондаушы сәулеленуінен кейінгі атабездердің морфофункционалды жағдайы қалыптасқан патологиялық құрылымдардың өзгерістеріне сәйкес болған. Бәрінен бұрын, гонадалардың, яғни бағаналық пен камбиалды сперматогониялардың регенерациялық қабілетін анықтайтын жүйелердің деградациясына ерекше көңіл аудару қажет. Бірқатар жағдайларда, ішкі мен сыртқы иондаушы сәулелену әсеріне ұшыраған егеуқұйрықтардың атабездерінде 60-шы тәулікте анықталған микроскопиялық өзгерістердің стереотиптілігі байқалса да, I-ші топтағы жануарларда микроқұрылымдық патологияның айқынырақ болғанын ескерген жөн. Зерттеу нәтижелерімізге сай, біріншіден, β - мен γ -сәулелену кезінде аталық бездердің құрылымдық-функциялық жағдайын реттеуші жүйесі анықталған; екіншіден, герминативті және эндокринді құрылымдардың өзара әрекеттесуі жүзіндегі морфодинамикасы көрсетілген; үшіншіден, атабездердегі патологиялық үдерістердің деңгейі иондаушы сәулелелеудің түріне де байланысты екені аңғарылған.

ТАЛҚЫЛАУ

Неоплазиялық үдерістердің ағымы мен салдарына әсер ететін көптеген факторлар өзінің патогенді әрекетін жасушалық пролиферация белсенділігінің өзгеруі арқылы іске қосады. Әдеби мәліметтерге сай, жасуша пролиферациясы – жасушалардың неоплазиялық трансформациясы негізінде жатқан тіндердің қызметін қамтамасыз ететін биологиялық үдерістердің бірі болып табылады [1]. Жасушалардың пролиферациялық белсенділігін анықтау барысында, микроскоптың ірі үлкейі-

мін қолдану арқылы көру алаңындағы еселенуші жасушалар санын есептеудің мәні зор екенін айтып өткен жөн. Алайда, жасушалық оралымды бағалау мақсатында, тәжірибе жүзінде қолданылатын анағұрлым тиімді эмбебап маркері – Ki-67 ядролық нәруыз-антигені болып табылады [11].

Сәйкес моноклондық антиденелерімен анықталатын Ki-67 антигені бірнеше сағат ішінде жойылатын протеин болып табылады. Сондықтан Ki-67-ге антиденелерді G₀ жасушалық оралымы кезеңінен басқа, қалғандардың барлығында еселенетін жасушалар анықтайды, себебі Ki-67 жиналып үлгермейді де, тыныш күйіндегі жасушаларда сақталмай қалады. Қазіргі уақытта Ki-67 индексін анықтаудың ең тиімді жолдары, негізінен нәтижелердің белгілі бір субъективтілігіне қарамастан, анағұрлым мол пролиферациялық белсенділігі аймағындағы жасушалардың боялған ядроларының пайыз мөлшерін визуалды түрде есептеу болып саналатыны онкоморфологтардың деректерінен мәлім. Өйткені, тіпті заманауи компьютерлік бағалау әдістері көптеген зертханаларда кертартпалық қолдану жүзінде әлі де аса жетімді емес [14]. Демек, Ki-67 нәруызының экспрессиясы дәрежесін пайыз түрінде көрсетіп, алынған нәтижелерге сәйкес пролиферациялық белсенділік деңгейі туралы қорытынды шығарылады [15]. Радиация мен жасушалық пролиферация деңгейі арасындағы байланысты орнатуға бағытталған зерттеулердің бар болғанына қарамастан, ішкі мен сыртқы иондаушы сәулелену кезіндегі Ki-67 нәруызының болжамдық рөлі жайында онкоморфологтардың ортақ пікірлері қалыптаспаған [14].

Иммунды гистохимиялық әдістер көмегімен аңғарылған радиосезімтал аталық без жасушаларының аса айқын пролиферациялық белсенділігі мен бағдарламаланған өлімі көрсеткіштерінің жоғары деңгейі I-ші мен III-ші топтардағы жануарларда сәулеленуден кейін кеш мерзімі аясында байқалған. ИГХ зерттеуін жүргізу барысында, эксперименттік жануарлардың аталық безінде туындаған классикалық гистоморфологиялық факторларын Ki-67 нәруызы мөлшерімен салыстыру кезінде, жоғары және төмен пролиферациялық белсенділігімен жүзеге асатын патологиялық үдерістер ағымының кейбір ерекшеліктері анықталған. Ki-67 антигені экспрессиясының нәтижелері микроскопия жүзінде жасушалар ядроларының қарақоңыр түске анық боялуы түрінде ұсынылған. Эксперимент жүзінде I-ші мен III-ші топтардағы жануарлардың зерттеуге алынған атабез тіндерінде сәулеленуден кейін 2 ай өткен соң

Ki-67 нәруызы экспрессиясын жүзеге асыратын жасушалар санының жоғарылағаны, яғни пролиферация жағдайында болғаны тіркелген. Жасушалардың пролиферациялық белсенділігі аталық бездің иірімді ұрықтық өзекшелер мен интерстициальді тінінде анықталған. Алайда, ⁶⁰Co әсеріне ұшыраған егеуқұйрықтардың 60-шы тәулікте анықталған Ki-67–позитивті жасушалардың саны жағынан төмендеу болғанын айтып өткен жөн. Жалпы, I-ші мен III-ші топ жануарлардың ағзаларындағы Ki-67 нәруызының мөлшерін анықтау бойынша алынған нәтижелерді салыстыру барысында, негізінен статистика жүзіндегі мәні бойынша айырмашылығы байқалмаған. ⁵⁶Mn пен ⁶⁰Co топтары арасындағы пролиферациялық белсенділік көрсеткіші статистикалық мәні жағынан өзгеше болған. Ішкі сәулелену әсері кезіндегі Ki-67 көрсеткішінің жоғары деңгейі репарациялық серпілістер белсенуінің белгісі болуы ықтимал. Зерттеуге алынған атабез тіні құрылымындағы Ki-67–позитивті жасушалардың пайыздық үлесін анықтау бойынша ұсынылған нәтижелер радиосезімталдықтың жалпы заңдылықтарына және сәулеленген организмнің ағзаларындағы жастық айнымалылығына толығымен сәйкес келген.

Ki-67 нәруыздарының ИГХ зерттеуі – радиосезімтал аталық бездің жасушалық пролиферация белсенділігін анықтаудың қолайлы әдістерінің бірі деп санауға болады. Бұл әдістердің көмегімен алынған нәтижелерді патологиялық үдерістердің диагнозын нақтылау мен оларды ликвидациялаудың оңтайлы жолын таңдау мақсатында қолдануға болатынын ескерген жөн [15]. Зерттеуге алынған тіндердегі Ki-67 маркерлері экспрессиясының жоғары көрсеткіштері клиника жүзінде патологиялық үдерістердің прогрессиясын болжау мен неоплазиялық трансформацияның кертартпалық гистологиялық диагностикасын толықтыруға көмектеседі. Жасушалардың пролиферациялық белсенділігін, негізінен радиация ықпалына жоғары арнайыланбаған сезімталдығымен сипатталатын организмнің бейімделу деңгейін көрсететін жүйелік биомаркерлер ретінде қарастыруға болады.

ИГХ әдістері көмегімен алынған нәтижелерді, көбінесе төмен қарқындылықты иондаушы сәулелену әсерінен туындайтын ісікалды үдерістер ағымының болжамын іске асыру жүзінде қолдануға да болады. Демек, эксперимент жүзінде жүргізілген морфологиялық зерттеу нәтижелеріне сүйене отырып, «шағын» дозалы ішкі иондаушы сәулеленудің басқа тәжірибелік топтарға қарағанда, аталық

безінде анағұрлым қарқынды теріс ықпалымен, яғни тін жасушаларының пролиферациялық белсенділігі жоғарылауымен сипатталатыны айқындалған. Сонымен, иммунды гистохимиялық зерттеулерге сәйкес, атабес тіндерінің анағұрлым айқын белгілері ^{56}Mn тобындағы егеуқұйрықтарда байқалған. Демек, эксперименттік жануарлардың жыныс бездеріндегі өзекшелік аппарат пен интерстициальді тін құрылымының өзгерістері жүзінде жыныс бездері сезімталдығының сыртқы иондаушы сәулелелеуге қарағанда, ішкі сәулелелеудің әсері қауіптірек екені анықталған. Яғни, аталық жынысты егеуқұйрықтардың репродукциялық қабілетіне «шағын» дозалы сыртқы иондаушы сәулелеу тәрізді, ішкі сәулелелеудің де әсері жағымсыз екені дәлелденген.

ҚОРЫТЫНДЫ

Сонымен, эксперименттік зерттеу жұмысымыздың мақсатына сай іріктелген топтардағы жануарлардың ішкі ағзаларында ерте және кешеуілдеу мерзімі аясында дамиды патологиялық үдерістерді иммунды гистохимиялық әдістер арқылы айқындап, салыстырмалы түрде баға беру барысында келесі қорытынды ұсынылған: ішкі мен сыртқы иондаушы сәулелелеуден кейінгі егеуқұйрықтардың атабес тіндеріндегі морфофункционалды бұзылымдар кешеуілдеу мерзімі аясындағы қалыптасқан жасушалық пролиферацияны айқындайтын Ki-67 иммунды гистохимиялық көрсеткішінің өзгеруімен жүзеге асады. Тәжірибелік топтар арасындағы зерттеуге алынған ағзалар тіндерінде салыстырылған бұл көрсеткіштің нәтижелеріне сай, Ki-67 антигенінің сандық мөлшері нейтронды-белсендірілген марганец диоксиді әсеріне ұшыраған егеуқұйрықтарда нақты түрде жоғарылауымен сипатталады.

ӘДЕБИЕТ

1 Анискина А. И. Влияние аминокислот на клеточную пролиферацию и апоптоз в органической культуре тканей молодых и старых крыс /А. И. Анискина, Н. И. Чалисова, А. Н. Закуцкий //Успехи геронтологии. – 2006. – №19. – С. 55-59.

2 Рахыпбеков Т. К. Радиационно-биологический эксперимент на комплексе исследовательских реакторов «Байкал-1» /Т. К. Рахыпбеков, М. Хоши, В. Ф. Степаненко //Человек. Энергия. Атом. – 2015. – №2(24). – С. 43-45.

3 Agarwal A. The role of free radicals and antioxidants in reproduction /A. Agarwal, S. Gupta, S. Sikka //Current Opinion in Obstetrics and Gynecology. – 2006. – V. 18, №3. – P. 325-332.

4 Albuquerque A. V. Spermatogonial behavior in rats during radiation-induced arrest and

recovery after hormone suppression /A. V. Albuquerque, F. R. Almeida, C. C. Weng //Reproduction. – 2013. – V. 146, №4. – P. 63-76.

5 Dabbs D. J. Diagnostic Immunohistochemistry: theranostic and genomic applications. Fourth Edition. – Elsevier Science, 2014. – 931 p.

6 Dhall D. Ki-67 proliferative index predicts progression-free survival of patients with well-differentiated ileal neuroendocrine tumors /D. Dhall, R. Mertens, C. Bresee //Human Pathology. – 2012. – V. 43, №4. – P. 489-495.

7 Gallegos I. Immunohistochemistry expression of P53, Ki67, CD30, and CD117 and presence of clinical metastasis at diagnosis of testicular seminoma /I. Gallegos, J. P. Valdevenito, R. Miranda //Applied Immunohistochemistry and Molecular Morphology. – 2011. – V. 19, №2. – P. 147-152.

8 Gu C. H. Over-expression of testis-specific expressed gene 1 attenuates the proliferation and induces apoptosis of GC-1spg cells /C. H. Gu, F. Y. Tian, J. R. Pu //Journal of Huazhong University of Science and Technology. Medical Sciences. – 2014. – V. 34, №4. – P. 535-541.

9 Lee W. Protective Effect of administered rolipram against radiation-induced testicular injury in mice /W. Lee, Y. Son, H. Jang //The World Journal of Men's Health. – 2015. – V. 33, №1. – P. 20-29.

10 Luo Q. The effect of Lycium barbarum polysaccharides on the male rats 'reproductive system and spermatogenic cell apoptosis exposed to low-dose ionizing irradiation /Q. Luo, J. Li, X. Cui //Journal of Ethnopharmacology. – 2014. – V. 154, №1. – P. 249-258.

11 Pei R. Prognostic value of Ki-67 expression in patients with extensive-stage small cell lung cancer /R. Pei, L. Zhang, C. Xie //Future Oncology. – 2017 – V. 13, №14. – P. 1247-1252.

12 Schmitz-Feuerhake I. Genetic radiation risks: a neglected topic in the low dose debate /I. Schmitz-Feuerhake, C. Busby, S. Pflugbeil //Environmental Health and Toxicology. – 2016. – V. 31. – 2001 p.

13 Uzbekov D. Radiation effects on morpho-functional state of the male reproductive system /D. Uzbekov, M. Hoshi, N. Chaizhunusova //Astana medical journal. – 2017. – №1(91). – P. 94-100.

14 Viale G. Predictive value of tumor Ki-67 expression in two randomized trials of adjuvant chemoendocrine therapy for node-negative breast cancer /G. Viale, M. M. Regan, M. G. Mastropasqua //Journ. of the National Cancer Institute. – 2008. – V. 100, №3. – P. 207-212.

15 Yerushalmi R. Ki-67 in breast cancer: prognostic and predictive potential /R. Yeru-

shalmi, R. Woods, P. M. Ravdin //The Lancet Oncology. – 2010. – V. 11, №2. – P. 174-183.

REFERENCES

1 Aniskina A. I. Vlijanie aminokislot na kletochnuju proliferaciju i apoptoz v organicheskoj kulture tkanej molodyh i staryh krys /A. I. Aniskina, N. I. Chalisova, A. N. Zakuckij //Uspehi gerontologii. – 2006. – №19. – S. 55-59.

2 Rahypbekov T. K. Radiacionno-biologicheskij jeksperiment na komplekse issledovatel'skih reaktorov «Bajkal-1» /T. K. Rahypbekov, M. Hoshi, V. F. Stepanenko //Chelovek. Jenergija. Atom. – 2015. – №2(24). – S. 43-45.

3 Agarwal A. The role of free radicals and antioxidants in reproduction /A. Agarwal, S. Gupta, S. Sikka //Current Opinion in Obstetrics and Gynecology. – 2006. – V. 18, №3. – P. 325-332.

4 Albuquerque A. V. Spermatogonial behavior in rats during radiation-induced arrest and recovery after hormone suppression /A. V. Albuquerque, F. R. Almeida, C. C. Weng //Reproduction. – 2013. – V. 146, №4. – P. 63-76.

5 Dabbs D. J. Diagnostic Immunohistochemistry: theranostic and genomis applications. Fourth Edition. – Elsevier Science, 2014. – 931 p.

6 Dhall D. Ki-67 proliferative index predicts progression-free survival of patients with well-differentiated ileal neuroendocrine tumors /D. Dhall, R. Mertens, C. Bresee //Human Pathology. – 2012. – V. 43, №4. – P. 489-495.

7 Gallegos I. Immunohistochemistry expression of P53, Ki67, CD30, and CD117 and presence of clinical metastasis at diagnosis of testicular seminoma /I. Gallegos, J. P. Valdevenito, R. Miranda //Applied Immunohistochemistry and Molecular Morphology. – 2011. – V. 19, №2. – P. 147-152

8 Gu C. H. Over-expression of testis-specific expressed gene 1 attenuates the proliferation and induces apoptosis of GC-1spg cells /C. H. Gu, F. Y. Tian, J. R. Pu //Journal of Huazhong

University of Science and Technology. Medical Sciences. – 2014. – V. 34, №4. – P. 535-541.

9 Lee W. Protective Effect of administered rolipram against radiation-induced testicular injury in mice /W. Lee, Y. Son, H. Jang //The World Journal of Men's Health. – 2015. – V. 33, №1. – P. 20-29.

10 Luo Q. The effect of Lycium barbarum polysaccharides on the male rats ' reproductive system and spermatogenic cell apoptosis exposed to low-dose ionizing irradiation /Q. Luo, J. Li, X. Cui //Journal of Ethnopharmacology. – 2014. – V. 154, №1. – P. 249-258.

11 Pei R. Prognostic value of Ki-67 expression in patients with extensive-stage small cell lung cancer /R. Pei, L. Zhang, C. Xie //Future Oncology. – 2017 – V. 13, №14. – P. 1247-1252.

12 Schmitz-Feuerhake I. Genetic radiation risks: a neglected topic in the low dose debate /I. Schmitz-Feuerhake, C. Busby, S. Pflugbeil //Environmental Health and Toxicology. – 2016. – V. 31. – 2001 p

13 Uzbekov D. Radiation effects on morphofunctional state of the male reproductive system /D. Uzbekov, M. Hoshi, N. Chaizhunusova //Astana medical journal. – 2017. – №1(91). – P. 94-100.

14 Viale G. Predictive value of tumor Ki-67 expression in two randomized trials of adjuvant chemoendocrine therapy for node-negative breast cancer /G. Viale, M. M. Regan, M. G. Mastropasqua //Journ. of the National Cancer Institute. – 2008. – V. 100, №3. – R. 207-212.

15 Yerushalmi R. Ki-67 in breast cancer: prognostic and predictive potential /R. Yerushalmi, R. Woods, P. M. Ravdin //The Lancet Oncology. – 2010. – V. 11, №2. – R. 174-183.

Поступила 10.01.2020 г.

N. Zh. Chaizhunusova, D. M. Shabdarbayeva, D. Ye. Uzbekov, G. K. Amantayeva, M. M. Apbasova, Y. O. Kairkhanova, A. A. Zhakipova, S. A. Apbasova, S. Ye. Uzbekova, Zh. Zh. Abishev, B. Ruslanova, A. Baurzhan
RADIATION-INDUCED KI-67 PROLIFERATION IN THE TESTES OF LABORATORY RATS
Semey medical university (Semey, Republic of Kazakhstan)

The dominant role of the neutron-activated radionuclide - Manganese-56 (⁵⁶Mn) was noted in the scientific papers studying the effects of atomic bombing in Japanese cities, which deserves interest nowadays. Among the available literature, there are insufficient works devoted to the study of general patterns and possible mechanisms of proliferative activity of Ki-67 in testicular tissue under inhalation exposure to neutron rays.

Animals were subjected to necropsy on the 3rd, 14th and 60th days after irradiation, then the testes were removed, after which it was fixed in 10% formalin. Paraffin sections were dewaxed and rehydrated according to standard procedures. Immunohistochemical reaction was visualized using the DAB + (DAKO) system. The number of proliferative activity marker, namely Ki-67 was calculated taking into account the stained nuclei of any degree of intensity, expressing the results in percent. All quantitative variables studied were described using mean (M), median (Me), and interquartile range (IQR). When comparing them, depending on the studied factors, the Kruskal-Wallis test (SPSS 2.0) was used.

In a comparative aspect of ⁵⁶Mn, MnO₂ and ⁶⁰Co effect on the organism, a high level of Ki-67 antigen in the

testicular tissues studied was observed in experimental animals at a later date after neutron-activated manganese dioxide exposure.

Key words: ^{56}Mn , testes, immunohistochemistry, Ki-67, rats

Н. Ж. Чайжунусова, Д. М. Шабдарбаева, Д. Е. Узбеков, Г. К. Амантаева, М. М. Апбасова, Ы. О. Кайрханова, А. А. Жакипова, С. А. Апбасова, С. Е. Узбекова, Ж. Ж. Абишев, Б. Русланова, А. Бауржан
РАДИАЦИОННО-ИНДУЦИРОВАННАЯ ПРОЛИФЕРАЦИЯ KI-67 В СЕМЕННИКАХ ЛАБОРАТОРНЫХ КРЫС
Медицинский университет Семей (Семей, Казахстан)

Доминирующая роль нейтронно-активированного радионуклида Марганца-56 (^{56}Mn) отмечалась в трудах ученых, изучавших последствия атомной бомбардировки в городах Японии, и вызывает интерес до сих пор. Среди доступной литературы недостаточно работ, посвященных изучению общих закономерностей и возможных механизмов пролиферативной активности Ki-67 в ткани семенников при ингаляционном воздействии нейтронных лучей.

Животных подвергали некропии на 3, 14 и 60 сут после облучения, затем извлекали семенники, после чего фиксировали в 10% формалине. Парафиновые срезы депарафинировали и регидратировали по стандартной методике. Визуализацию иммуногистохимической реакции проводили, используя систему DAB+(DAKO). Количество маркера пролиферативной активности Ki-67 подсчитывали, учитывая окрашенные ядра любой степени интенсивности, выражая полученные результаты в процентах. Все изучаемые количественные переменные показатели описаны при помощи средней (M), медианы (Me) и межквартильного интервала (IQR). При их сравнении в зависимости от изучаемых факторов был использован критерий Краскела – Уоллиса (SPSS 2.0).

В сравнительном аспекте влияния ^{56}Mn , MnO_2 и ^{60}Co на организм высокий уровень антигена Ki-67 в тканях исследованных семенников в поздние сроки у экспериментальных животных отмечен после воздействия нейтронно-активированного диоксида марганца.

Ключевые слова: ^{56}Mn , семенники, иммуногистохимия, Ki-67, крысы