

Ю. А. Шустеров, Л. С. Ли, Г. П. Аринова, А. И. Аринова, В. И. Кузнецова

### СЛУЧАЙ ФОТОПОВРЕЖДЕНИЯ СЕТЧАТКИ

Кафедра офтальмологии и оториноларингологии Карагандинского государственного медицинского университета (Караганда, Казахстан)

В статье описан случай фотоповреждения сетчатки в результате воздействия солнечного излучения. Авторами, благодаря современному высокоинформативному методу оптической когерентной томографии, было обнаружено фотоповреждение макулы с детализацией повреждения в наружных слоях и пигментном эпителии сетчатки, развитием кистовидного гипорефлективного дефекта в зоне высокорефлективной полосы отражения сочленения наружных и внутренних сегментов фоторецепторов с сохранностью достаточно высокой остроты зрения (0,9 на обоих глазах). Доказана решающая роль оптической когерентной томографии в постановке правильного диагноза.

*Ключевые слова:* сетчатка, фотоповреждение, солнечное излучение, оптическая когерентная томография

Солнце имеет две стороны медали: с одной стороны – оно является источником жизни на Земле, с другой – вследствие увеличения солнечной активности происходят магнитные и солнечные бури, которые оказывают влияние на организм человека и при определенных условиях могут вызвать опасные необратимые повреждения глаз.

Одним из видов глазного травматизма являются солнечные ожоги глазного дна в результате длительного наблюдения солнечного затмения без средств защиты с развитием хориоретинального ожога [1, 2, 3, 4, 5, 6, 7, 8, 9].

#### **Приводим собственное клиническое наблюдение:**

Пациент К., 25 лет. Обратилась к офтальмологу 06.06.2017 г. с жалобами на ощущение белого пятна перед правым глазом, зуд в глазу.

*В анамнезе:* близорукость с детства. 19.05.17 г в течение 10 секунд смотрела на солнце обоими глазами. Дата по данным гидрометеослужбы совпала с магнитными бурями. После этого перед правым глазом появилось полупрозрачное белое пятно, изменилось цветовосприятие обоими глазами. Размер пятна увеличивался с увеличением расстояния до предмета и уменьшался при рассматривании близко расположенных предметов. Амбулаторно получала лечение по поводу ретробульбарного неврита (метрид в/в, дексазон п/б №9) с небольшим эффектом, но белое пятно осталось. Обследована невропатологом, диагноз: бертебро-базилярная недостаточность, дисциркуляторная энцефалопатия 2 степени на фоне шейного остеохондроза, невралгия тройничного нерва, ушно-височный синдром Фрея. Артериальная гипертензия с когнитивными нарушениями, ретроцеребральная киста головного мозга.

*Объективно:* Vis OD/OS =09/09 н/к. Оба глаза – передний отрезок спокоен. При отведении глазного яблока кнаружи на правом глазу появляется средне-размашистый горизонтальный нистагм с тиком век.

Правый глаз: в стекловидном теле нитчатая деструкция. Глазное дно: диск зрительного нерва бледно-розовый, границы четкие, сдвиг сосудистого пучка в носовую сторону, экскавация диска 0,3/0,5. Артерии слегка сужены, вены расширены, ход сосудов не изменен. В области *fovea centralis* пигментный очажок темно-коричневого цвета, с четкими границами, округлой формы, с точечными дистрофическими очажками, желтовато-белого цвета с перифовеолярным отеком, больше снизу.

Левый глаз: перифовеолярный отек сетчатки.

Периметрия: сужение полей зрения с носовой стороны больше справа, парацентральная скотома 13 от точки фиксации с височной стороны.

Оптическая когерентная томография (ОКТ): локальная утрата наружных слоев сетчатки, эллипсоидной зоны IS/OS в виде трапециевидной гипорефлективной полосы (рис. 1). На основании результатов проведенного исследования поставлен диагноз: ОУ-Фототоксическая макулопатия.

При контрольном осмотре 07.12.17 г. отмечено исчезновение дистрофических очажков, уменьшение отека и размеров деструкции сетчатки (рис. 2).

Таким образом, благодаря современному высокоинформативному методу исследования ОКТ было обнаружено фотоповреждение макулы с детализацией повреждения в наружных слоях и пигментном эпителии сетчатки, развитием кистовидного гипорефлективного дефекта в зоне высокорефлективной полосы отра-

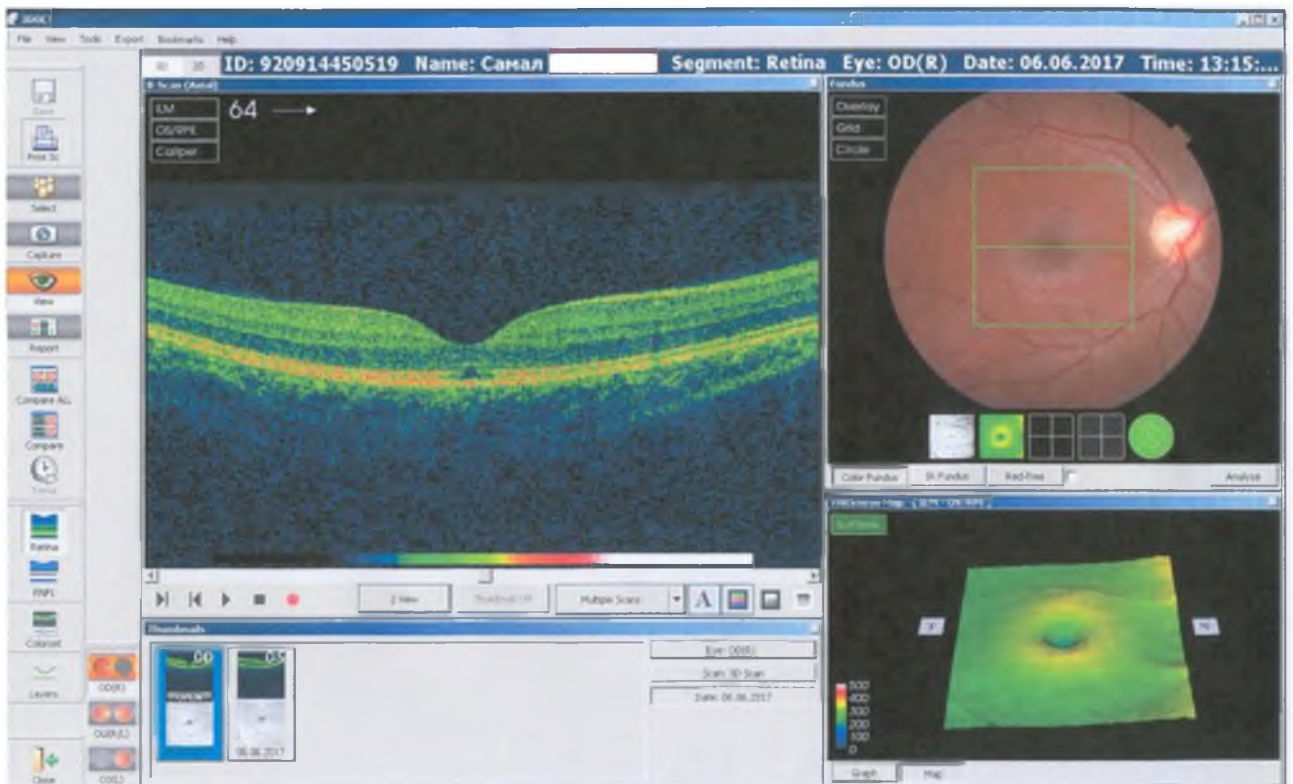


Рисунок 1 – ОКТ правого глаза. Локальная утрата наружных слоев сетчатки, эллипсоидной зоны IS/OS в виде трапециевидной гипорефлективной полосы

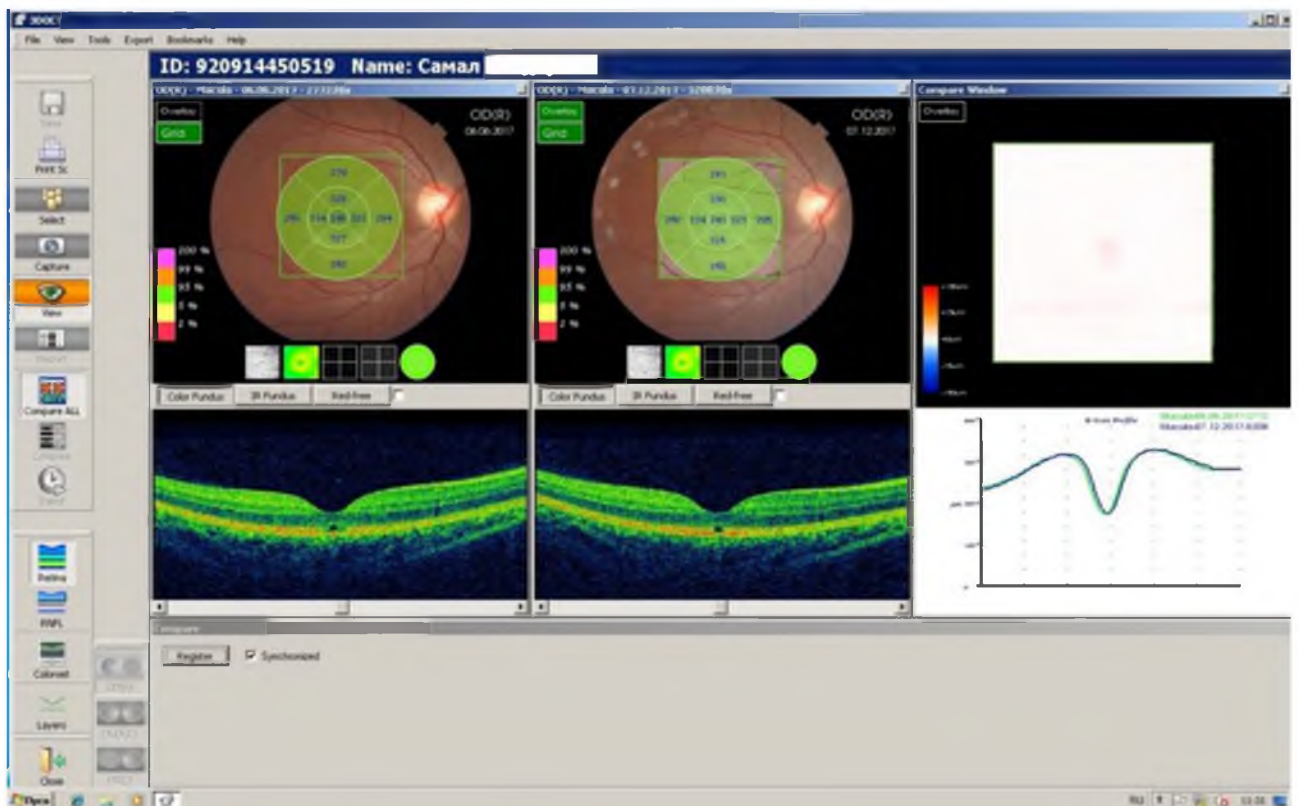


Рисунок 2 – ОКТ правого глаза. Уменьшение отека и размеров деструкции сетчатки

жения сочленения наружных и внутренних сегментов фоторецепторов с сохранностью достаточно высокой остроты зрения (0,9 на обоих глазах).

**Конфликт интересов.** Конфликт интересов не заявлен.

### ЛИТЕРАТУРА

1 Варакута Е. Ю. Динамика изменения глионейронального комплекса сетчатки при фотоповреждении с использованием методов математического моделирования /Е. Ю. Варакута, А. В. Потапов, А. А. Жданкина //Бюл. сиб. медицины. – 2012. – №1. – С. 3-5.

2 Гурко Т. С. Анализ пациентов с фотоповреждениями сетчатки после наблюдения солнечного затмения //Вестн. Оренбургского гос. ун-та. – 2015. – №12 (187). – С. 51-55.

3 Измеров Н. Ф. Разработка рефлексометрического измерительного комплекса для оценки оптической плотности макулярных пигментов и концентрации фототоксичных соединений в сетчатке глаза /Н. Ф. Измеров, И. Б. Ушаков, П. П. Зак //Медицина труда и пром. экология. – 2009. – №7. – С. 31-36.

4 Каламкар Г. Р. Молекулярные механизмы зрительной рецепции /Г. Р. Каламкар, М. А. Островский. – М.: Наука, 2002. – 283 с.

5 Логвинов С. В. Динамика структурных изменений сетчатки при длительном воздействии яркого света /С. В. Логвинов, А. В. Потапов, Е. Ю. Варакута //Бюл. эксперим. биологии и медицины. – 2003. – №10. – С. 463-466.

6 Мосин И. М. Структурные изменения сетчатки у детей с солнечной ретинопатией в остром и отдаленном периодах /И. М. Мосин, И. Е. Хаценко, Н. Л. Корх //Рос. педиатр. офтальмология. – 2009. – №4. – С. 18-22.

7 Мосин И. М. Фотоповреждения сетчатки у детей: результаты оптической когерентной томографии, психофизических и электрофизиологических исследований в остром и отдаленных периодах /И. М. Мосин, И. Е. Хаценко, Н. Л. Корх //Офтальмохирургия. – 2009. – №6. – С. 22-27.

8 Потапов А. В. Изменения синаптоархитектоники сетчатки при фотоповреждении и их коррекция антиоксидантами растительного происхождения /А. В. Потапов, С. В. Логвинов, М. Б. Плотников //Морфология. – 2008. – №1. – С. 46-50.

9 Ставицкая Т. В. Современные риски развития ВМД и методы их профилактики //Глаз. – 2017. – №2 (114). – С. 21-25.

### REFERENCES

1 Varakuta E. Ju. Dinamika izmenenija glionejronal'nogo kompleksa setchatki pri fopovrezhdenii s ispol'zovaniem metodov matematicheskogo modelirovanija /E. Ju. Varakuta, A. V. Potapov, A. A. Zhdankina //Bjul. sib. mediciny. – 2012. – №1. – S. 3-5.

2 Gurko T. S. Analiz pacientov s fopovrezhdenijami setchatki posle nabljudenija solnechnogo zatmenija //Vestn. Orenburgskogo gos. un-ta. – 2015. – №12 (187). – S. 51-55.

3 Izmerov N. F. Razrabotka refleksometricheskogo izmeritel'nogo kompleksa dlja ocenki opticheskoy plotnosti makuljarnyh pigmentov i koncentracii fototoksichnyh soedinenij v setchatke glaza /N. F. Izmerov, I. B. Ushakov, P. P. Zak //Medicina truda i prom. jekologija. – 2009. – №7. – S. 31-36.

4 Kalamkarov G. R. Molekuljarnye mehanizmy zritel'noj recepcii /G. R. Kalamkarov, M. A. Ostrovskij. – M.: Nauka, 2002. – 283 s.

5 Logvinov S. V. Dinamika strukturnyh izmenenij setchatki pri dlitel'nom vozdejstvii jarkogo sveta /S. V. Logvinov, A. V. Potapov, E. Ju. Varakuta //Bjul. jeksperim. biologii i mediciny. – 2003. – №10. – S. 463-466.

6 Mosin I. M. Strukturnye izmenenija setchatki u detej s solnečnoj retinopatiej v ostrom i otdalennom periodah /I. M. Mosin, I. E. Hacenko, N. L. Korh //Ros. pediater. oftal'mologija. – 2009. – №4. – S. 18-22.

7 Mosin I. M. Fopovrezhdenija setchatki u detej: rezul'taty opticheskoy kogerentnoj tomografii, psihofizicheskikh i jelektrofiziologicheskikh issledovanij v ostrom i otdalennyh periodah /I. M. Mosin, I. E. Hacenko, N. L. Korh //Oftal'mohirurgija. – 2009. – №6. – S. 22-27.

8 Potapov A. V. Izmenenija sinaptoarhitektoniki setchatki pri fopovrezhdenii i ih korrekcija antioksidantami rastitel'nogo proishozhdenija /A. V. Potapov, S. V. Logvinov, M. B. Plotnikov //Morfologija. – 2008. – №1. – S. 46-50.

9 Stavickaja T. V. Sovremennye riski razvitija VMD i metody ih profilaktiki //Glaz. – 2017. – №2 (114). – S. 21-25.

Поступила 05.03.2018 г.

*Yu. A. Shusterov, L. S. Lee, G. P. Arinova, A. I. Arinova, V. I. Kuznetsova*

*CASE OF RETINA PHOTODAMAGE*

*Department of ophthalmology and otorhinolaryngology of Karaganda state medical university (Karaganda, Kazakhstan)*

The article describes the case of photodamage of the retina as a result of exposure to solar radiation. The authors, thanks to a modern high-informative method of optical coherent tomography, detected photodamage of the

macula with detailing damage in the outer layers and retinal pigment epithelium, the development of cystic hyporeflexive defect in the area of the highly reflective reflection band of the articulation of the external and internal segments of photoreceptors with sufficiently high visual acuity (0.9) in both eyes). The decisive role of optical coherence tomography in the formulation of a correct diagnosis has been proved.

*Key words:* retina, photodamage, solar radiation, optical coherent tomography

*Ю. А. Шустеров, Л. С. Ли, Г. П. Аринова, А. И. Аринова, В. И. Кузнецова*

*КӨЗДІҢ ТОРШАСЫНЫҢ ФОТОПОЗАҚЫМДАЛУ ЖАҒДАЙЫ*

*Қарағанды мемлекеттік медицина университетінің офтальмология және оториноларингология кафедрасы (Қарағанды, Қазақстан)*

Мақалада күн сәулесі әсерінен көз торшасының фотозақымдалу жағдайы сипатталған. Авторлар оптикалық когерентты томографияның қазіргі заманғы жоғары ақпараты әдісінің арқасында торшаның сыртқы қабаттарында зақымдануының детальдануымен және пигменттік эпителиясымен макуланың фотозақымдалуы анықталған. Сол сияқты, көрудің жеткілікті жоғары деңгейін (екі көзде де 0,9) сақтай отырып, фоторецепторлардың сыртқы және ішкі сегменттерінің бөлшектері көрінуінің жоғары рефлективті аумағында киста түріндегі гипорефлективті дефект анықталған. Оптикалық когерентті томографияның дұрыс диагноз қоюдағы шешуші ролі дәлелденді.

*Кілт сөздер:* торша, фотозақымдалу, күн сәулесі, оптикалық когерентты томография