

© КОЛЛЕКТИВ АВТОРОВ, 2018

УДК 616.24-002.31-08(574.31)

Д. М. Амангельдиев¹, Д. К. Калиева², П. А. Ивачёв², Т. С. Коробейников²,
Ж. А. Дюсенбаева²

РЕТРОСПЕКТИВНЫЙ ОБЗОР ЛЕЧЕНИЯ ОСТРЫХ АБСЦЕССОВ ЛЕГКИХ В КГП «ОБЛАСТНАЯ КЛИНИЧЕСКАЯ БОЛЬНИЦА» Г. КАРАГАНДЫ ЗА 2011-2017 ГОДЫ

¹КГП Областная клиническая больница (Караганда, Казахстан),

²Карагандинский государственный медицинский университет (Караганда, Казахстан)

В статье представлены результаты лечения пациентов, находившихся на стационарном лечении в отделении торакальной хирургии КГП ОКБ в 2011-2017 гг. с диагнозом острый абсцесс легких. Проведен анализ полученных данных. Изученные материалы сопоставлены с данными литературных источников с целью сравнения собственных результатов и представленных мировой литературой.

Ключевые слова: абсцесс легких, бронхооблокатор, эмпиема плевры

Несмотря на повсеместное применение антибактериальных препаратов для лечения острых абсцессов, в настоящее время сохраняется высокий уровень заболеваемости данной патологией [7, 9]. Абсцессы легких отличаются высокой летальностью (по данным литературы средний показатель летальности составил 7,7%) и высоким уровнем хронизации процесса – 2,5-8% [1, 5]. Острые абсцессы легких в ранней стадии могут протекать в виде острой респираторной инфекции, что создает трудности определения лечебной тактики, а результаты лечения остаются неудовлетворительными [6], что обуславливает актуальность проблемы лечения острых абсцессов легкого.

Цель работы – систематизировать и оценить результаты лечения пациентов с острыми абсцессами легких в отделении торакальной хирургии коммунального государственного предприятия «Областная клиническая больница» (КГП ОКБ) г. Караганды за 2011-2017 гг.

МАТЕРИАЛЫ И МЕТОДЫ

Проведен ретроспективный анализ лечения 45 пациентов, которые находились на стационарном лечении в отделении торакальной хирургии КГП ОКБ в 2011-2017 гг. с диагнозом острый абсцесс легких. Проведена оценка полученных данных с учетом различий в возрасте, профессии, с учетом осложнений, сопутствующих диагнозов, локализации патологического очага, диагностики и лечения.

РЕЗУЛЬТАТЫ И ОБСУЖДЕНИЕ

По литературным данным, деструктивные процессы легкого развиваются чаще у мужчин (70%) трудоспособного возраста – 45-55 лет. Большинство пациентов в социальном отношении не благополучны, злоупотребляют алкоголем и табакокурением [6]. В проведенном исследовании из 45 (100%) пациентов 34 (75,6%) были мужчины и 11 (24,4%) – женщи-

ны; 32 (71,1%) пациента были безработные, на пенсии или инвалиды. Средний возраст пациентов составил 51,5 г. В возрасте от 25 до 44 лет наблюдались 12 (26,7%) пациентов, 33 (73,3%) пациента были в возрасте от 44 до 60 лет, 2 (4,4%) пациента имели в анамнезе туберкулез легких.

Согласно литературным источникам, для деструктивных заболеваний легких характерно развитие анемии, особенно при хронизации процесса [9]. Среди пациентов анемия наблюдалась у 8 (17,8%) пациентов. При изучении сопутствующей патологии у 5 (11,1%) пациентов был сахарный диабет, наличие которого, по данным недавних исследований, является фактором риска развития деструктивных заболеваний легких [10]. На диспансерном учете по поводу ишемической болезни сердца состояли 3 (6,67%) пациента, 2 (4,4%) пациента имели в анамнезе хроническую обструктивную болезнь легких.

У 24 (53,3%) пациентов абсцесс локализовался в правом легком, у 21 (46,7%) пациента – в левом. У 20 (44,4%) больных очаг деструкции располагался в нижней доле легкого (рис. 1), что соответствует литературным данным о наиболее частой локализации абсцесса в этой области [10].

Рентгенографическое исследование грудной клетки и диагностическую бронхоскопию выполняли в 100% случаев. В сложных диагностических случаях 13 (28,9%) пациентам с целью верификации диагноза проводилась компьютерная томография. Необходимость проведения КТ-исследования при подозрении на данную патологию с каждым годом возрастает, так как, по данным литературы, абсцесс легкого с классической клинико-рентгенологической картиной в настоящее время встречается довольно редко [2].

Всем пациентам (100%) проводилось

общее комплексное лечение, включающее в себя антибактериальную, симптоматическую, дезинтоксикационную терапию, санационную бронхоскопию. Только консервативное лечение получали 44 (97,8%) пациента. С целью улучшения состояния и профилактики эмпиемы плевры 9 (20%) пациентам было проведено дренирование полости абсцесса, что, по данным литературы, значительно ускоряет процесс выздоровления [2]. Дренирование производилось с введением раствора диоксида и/или ферментов в полость абсцесса.

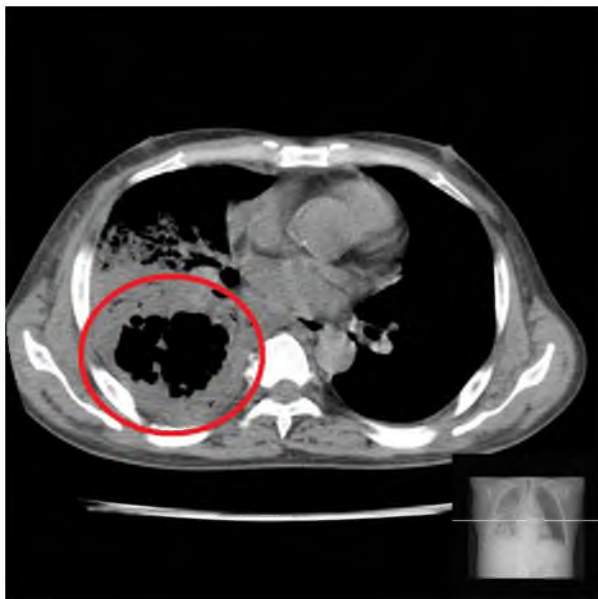


Рисунок 1 – КТ-снимок пациента Т. с абсцессом нижней доли правого легкого

У 14 (31,1%) пациентов в связи с развитием осложнений, таких как экссудативный плеврит у 5 (35,7%) пациентов, эмпиема плевры у 4 (28,6%) пациентов, пиопневмоторакс у 4 (28,6%) пациентов, гидропневмоторакс у 1 (7,1%) пациента, проведено дренирование плевральной полости, что, по данным литературы, позволяет при развитии осложнений добиться излечения или улучшения состояния в 73-100% случаев с летальностью 0-9% [4]. Более грозных осложнений, таких как легочное кровотечение, пневмогенный сепсис не наблюдалось.

Ввиду наличия бронхоплевральных свищей 5 (11,1%) пациентам были установлены бронхоблокаторы А. А. Левина (рис. 2) [8]. Бронхоблокаторы А. А. Левина устанавливались на различные сроки – от 4 до 31 сут. По данным А. А. Левина, бронхоблокаторы его конструкции позволяют ускорить процесс закрытия полости деструкции, уменьшить срок санации эмпиемы, способствуют созданию гер-

метичности легкого и быстрейшему его расправлению даже при наличии плевральных осложнений [4].



Рисунок 2 – Бронхоблокатор А. А. Левина

У 1 (2,2%) пациента вследствие неэффективности консервативной терапии и хронизации процесса проведено оперативное лечение – резекция нижней доли левого легкого. Выбор объема оперативного лечения зависел от фазы течения, наличия осложнений, общего состояния пациента.

Среднее количество койко-дней среди 45 (100%) пациентов составило 25,4 (минимальное – 5 койко-дней, максимальное – 63 койко-дня). Исход выздоровление достигнуто у 4 (8,9%) пациентов. С улучшением без явлений хронизации процесса выписано 39 (86,7%) пациентов. Летальный исход зафиксирован в 1 (2,2%) случае из-за тяжелой сопутствующей сердечно-легочной недостаточности.

ВЫВОДЫ

Комплексное, адекватное, своевременное лечение абсцессов легких в специализированном отделении позволило добиться выздоровления и улучшения состояния у 44 (97,8%) больных. Хронизация процесса наблюдалась всего в 1 (2,2%) случае, что указывает на эффективность проводимого лечения, так как, по литературным данным, частота перехода острого абсцесса легкого в хронический составляет 2,5-8% [1].

Рациональная тактика ведения тяжелых пациентов позволила предотвратить летальный исход при данной патологии, в то время как по обобщенным данным литературы (1 456 наблюдений), средний показатель летальности составляет 7,7%, минимальный – 5,1%, максимальный – 23,3% [5].

ЛИТЕРАТУРА

1 Бисенков Л. Н. Острые инфекционные деструкции легких /Л. Н. Бисенков, А. В. Сала-

матов, А. П. Чуприна //Торакальная хирургия: рук. для врачей /Под ред. Л. Н. Бисенкова. – СПб.: ЭЛБИ-СПб, 2004. – 674 с.

2 Власов П. В. Абсцессы легких и абсцедирующие пневмонии //Радиология-практика. – 2005. – №2. – С. 24-27.

3 Григорьев Е. Г. Нагноительные заболевания легких и плевры: уч. пособие для студентов /Е. Г. Григорьев, Л. А. Садохина. – Иркутск:Изд-во Иркут.гос. мед. ун-та,2004.–С. 12.

4 Левин А. А. Применение клапанной бронхоблокации при осложнённом туберкулезе легких: рук. для врачей /А. А. Левин, Е. А. Цеймах, П. Е. Зимонин. – Барнаул: Медланг, 2008. – С. 16-19.

5 Лечение острых абсцессов легкого без секвестрации /Я. Н. Шойхет, И. П. Роцев, С. В. Заремба и др. //Хирургия.– 2012.– №9. – С. 55.

6 Мотин Ю. Г. Клиническая морфология острых абсцессов и гангрены легких: Автореф. дис. ...канд. мед. наук. – Барнаул, 2008. – 24 с.

7 Мотин Ю. Г. Современные клиникo-морфологические варианты развития острого абсцесса легких /Ю. Г. Мотин, А. В. Лепилов, Н. В. Мотина //Актуальные проблемы гуманитарных и естественных наук. – 2009. – №5. – С. 279-283.

8 Опыт применения клапанных бронхоблокаторов в лечении эмпиемы плевры, осложненной бронхиальным свищем /Д. М. Амангельдиев, Н. А. Чернова, И. М. Хамитова и др. //Валеология. – 2012. – №3. – С. 88-89.

9 Factors predicting mortality of patients with lung abscess /B. Hirshberg, M. Sklair-Levi, R. Nir-Paz et al. //Chest. – 1999. – V. 115 (3). – P. 746-750.

10 Lung abscess-etiology, diagnostic and treatment options /I. Kuhajda, K. Zarogoulidis, K. Tsirgogianni et al. //Ann. Transl. Med. – 2015. – V. 3(13). – P. 183.

REFERENCES

1 Bisenkov L. N. Ostrye infekcionnye destrukcii legkih /L. N. Bisenkov, A. V. Salamatov, A. P. Chuprina //Torakal'naja hirurgija: ruk. dlja vrachej /Pod red. L. N. Bisenkova. – SPb.: JeLBI-SPb, 2004. – 674 s.

2 Vlasov P. V. Abscessy Itgkih i abscedirujushhie pnevmonii //Radiologija-praktika. – 2005. – №2. – S. 24-27.

3 Grigor'ev E. G. Nagnoitel'nye zabojevanija legkih i plevry: uch. posobie dlja studentov /E. G. Grigor'ev, L. A. Sadohina. – Irkutsk: Izd-vo Irkut. gos. med. un-ta, 2004. – S. 12.

4 Levin A. A. Primenenie klapanoj bronhoblokacii pri oslozhnjonnom tuberkuleze legkih: ruk. dlja vrachej /A. A. Levin, E. A. Cejmah, P. E. Zimonin. – Barnaul: Medlang, 2008. – S. 16-19.

5 Lechenie ostryh abscessov Itgkogo bez sekvestracii /Ja. N. Shojhet, I. P. Roshhev, S. V. Zaremba i dr. //Hirurgija. – 2012. – №9. – S. 55.

6 Motin Ju. G. Klinicheskaja morfologija ostryh abscessov i gangreny legkih: Avtoref. dis. ...kand. med. nauk. – Barnaul, 2008. – 24 s.

7 Motin Ju. G. Sovremennye kliniko-morfologicheskie varianty razvitija ostrogo abscessa legkih /Ju. G. Motin, A. V. Lepilov, N. V. Motina //Aktual'nye problemy gumanitarnyh i estestvennyh nauk. – 2009. – №5. – S. 279-283.

8 Opyt primeneniya klapannyh bronhoblokatorov v lechenii jempiemy plevry, oslozhnennoj bronhial'nym svishhem /D. M. Amangel'diev, N. A. Chernova, I. M. Hamitova i dr. //Valeologija. – 2012. – №3. – S. 88-89.

9 Factors predicting mortality of patients with lung abscess /B. Hirshberg, M. Sklair-Levi, R. Nir-Paz et al. //Chest. – 1999. – V. 115 (3). – P. 746-750.

10 Lung abscess-etiology, diagnostic and treatment options /I. Kuhajda, K. Zarogoulidis, K. Tsirgogianni et al. //Ann. Transl. Med. – 2015. – V. 3(13). – P. 183.

Поступила 16.03.2018

D. M. Amangeldiyev¹, P. A. Ivachyov², T. S Korobeynikov², Zh. A. Dyusenbayeva², D. K. Kaliyeva²
RETROSPECTIVE REVIEW OF TREATMENT OF ACUTE ABSCESSSES OF LUNGS IN KGP «REGIONAL CLINICAL HOSPITAL» OF KARAGANDA FOR 2011-2016

¹*CSE The regional clinical hospital (Karaganda, Kazakhstan),*

²*Karaganda State Medical University (Karaganda, Kazakhstan)*

Results of treatment of patients which were on hospitalization in department of thoracic surgery of CSE «The Regional Clinical Hospital» in 2011-2016 with the diagnosis acute abscess of lungs are presented in article. The analysis of the obtained data is carried out. The studied materials are compared with data of literary sources for the purpose of comparison of own results and presented by the world literature.

Key words: abscess of lungs, bronchus blocker, pleura empyema

*Д. М. Амангельдиев¹, П. А. Ивачёв², Т. С. Коробейников², Ж. А. Дюсенбаева², Д. К. Калиева²
2011-2016 ЖЫЛДАРДА ҚАРАҒАНДЫ ҚАЛАСЫНЫҢ КМК «ОБЛЫСТЫҚ КЛИНИКАЛЫҚ АУРУХАНА»
АСҚЫНҒАН ӨКПЕНІҢ ІРІҢДЕУІНІҢ ЕМНІҢ РЕТРОСПЕКТИВТІК ШОЛУ*

¹КМК Облыстық клиникалық аурухана (Қарағанды, Қазақстан),

²Қарағанды мемлекеттік медицина университеті (Қарағанды, Қазақстан)

Мақалада 2011-2016 жылдарда Қарағанды қаласының КМК «ОКБ» торақалды бөлімшесінде асқынған өкпенің іріңдеуі диагнозымен стационарлық емделуде болған пациенттердің емдеуі сипаттаған. Алынған деректердің анализі жүргізілді. Әлемдік әдебиеттімен салыстыру мақсатымен зерттеген мәліметтер әдебиеттік талдауларда ұсынған мәліметтермен салыстырылған.

Кілт сөздер: асқынған өкпенің іріңдеуі, бронхоблокатор, өкпеқап эмпиемасы