

М. М. Тусупбекова¹, Н. Т. Абаев¹, К. Р. Аbugалиев², И. Н. Альбертон³, А. Н. Абаева¹,
Е. М. Асамиданов¹

МОРФОМЕТРИЧЕСКИЙ АНАЛИЗ ОКРУЖАЮЩЕЙ ТКАНИ ПОЧКИ С ПРИМЕНЕНИЕМ ДЕЦЕЛЛЮЛЯРИЗИРОВАННОЙ КСЕНОБРЮШИНЫ И БРЮШИНО-ФАССИОНАЛЬНОГО ЛОСКУТА ПРИ МОДЕЛИРОВАНИИ НЕФРОПЕКСИИ У КРЫС

¹Карагандинский государственный медицинский университет (Караганда, Казахстан),

²Национальный научный центр онкологии и трансплантологии (Астана, Казахстан),

³Медицинский центр Шаарей Цедек (Иерусалим, Израиль)

В статье представлен анализ окружающей ткани почки с применением децеллюляризированной ксенобрюшины и брюшино-фасциального лоскута при моделировании нефропексии путем проведения морфометрического анализа на лабораторных животных. Приведенные в статье результаты наглядно демонстрируют, что наиболее рациональным методом хирургического лечения больных является нефропексия с использованием децеллюляризированной ксенобрюшины.

Ключевые слова: децеллюляризированная ксенобрюшина, морфометрия, имплантат, брюшино-фасциальный лоскут, нефропексия

Нефроптоз является весьма распространенной патологией забрюшинного пространства, выявляется у 1,54% женщин и 0,12% мужчин [4]. Широкое распространение получил метод нефропексии по методу Ривуара – Пытеля – Лопаткина [1]. Однако нефропексия по данному методу имеет свои недостатки, помимо высокой травматизации во время проведения операции пациенты предъявляют жалобы на боли в пояснично-подвздошной области.

Перспективными являются биологические имплантаты, получаемые из донорского материала животного и человека с применением технологий тканевой инженерии, которая представляют собой внеклеточный матрикс (*extracellular matrix*) (ECM) [7]. Несмотря на прогресс изучения биосовместимых материалов [1, 2] в реконструктивной урологии, остаются открытыми вопросы постимплантационных осложнений, таких как болевой синдром и фиброз. В доступной литературе не встретилось данных о применении децеллюляризированной ксенобрюшины при нефропексии, что обусловило проведение представленного исследования.

Цель работы – сравнительный анализ морфометрических показателей имплантации децеллюляризированной ксенобрюшины и брюшино-фасциального лоскута в околопочечную ткань крыс в поздние сроки эксперимента.

МАТЕРИАЛЫ И МЕТОДЫ

Проведен сравнительный анализ результатов экспериментального исследования использования биологического имплантата децеллюляризированной ксенобрюшины крупного рогатого скота и брюшино-фасциального лоскута на экспериментальных животных – 48

белых крысах обоего пола одинаковой массой. Животные были распределены в 2 группы по 24 особи случайным образом, каждая группа соответствовала применяемому имплантату. Внутри каждой группы животных делили на 3 равные подгруппы в зависимости от срока экспозиции и выведения животного из эксперимента – 30, 90 и 180 сут. После завершения эксперимента материал забирался для патоморфологического исследования и проводился по общепринятой методике для обработки гистологического материала [5, 9]. После проведения парафиновых срезов толщиной 4-5 микрон материал окрашивали гематоксилином и эозином.

Морфометрический анализ клеточного инфильтрата осуществлялся с помощью микроскопа Arcturus XT с лазерным микродиссектором в 300 клетках при 400-кратном увеличении в репрезентативном участке между внеклеточным матриксом ксенобрюшины и тканями почки, вне шовного материала.

Статистическую обработку данных проводили методом вариационной статистики с вычислением для каждого показателя средней величины (M), стандартного отклонения (SD). Значимость различий между исследуемыми группами определена статистическими методами с помощью непараметрических критериев: однорангового дисперсионного анализа (ANOVA), критерия Манна-Уитни для независимых выборок. Уровень значимости различий – $p < 0,05$.

РЕЗУЛЬТАТЫ И ОБСУЖДЕНИЕ

Как известно, основную массу юной соединительной ткани составляют гранулоцитарные лейкоциты, лимфоциты, макрофаги, плазм-

Таблица 1 – Средняя и стандартное отклонение значений в морфометрии децеллюляризованной ксенобрюшины

Срок (сут)	Децеллюляризованная ксенобрюшина					
	гранулоциты (M±SD)	лимфоциты (M ± SD)	плазматические клетки (M ± SD)	Макрофаги (M ± SD)	фибробласты /фиброциты (M ± SD)	ангиогенез (M ± SD)
30	24,25 ±8,76	58,25 ±1,15	15,37± 5,65	40,625±16,54	123,8±40,2	5,0±2,2
90	7,37±3,37	23,875±8,30	7,75±3,88	51±6,78	173,50±12,92	8,0±2,3
180	6,12 ± 3,18	17,125±3,68	3,125±1,88	35,75±8,58	193,37±8,89	11,25±2,12

Таблица 2 – Средняя и стандартное отклонение значений в морфометрии брюшинно-фасциальный лоскут

Срок (сут)	Брюшинно-фасциальный лоскут					
	гранулоциты (M±SD)	лимфоциты (M ± SD)	плазматические клетки (M ± SD)	Макрофаги (M ± SD)	фибробласты /фиброциты (M ± SD)	ангиогенез (M ± SD)
30	24,25±8,76	58,25±21,15	13,5±5,23	44,12± 14,9	165,25± 20,91	23,0±5,2
90	7,37±3,37	23,875± 8,30	8,75±1,28	37,12 ±12,9	189,87± 10,73	13,5±4,2
180	6,12±3,18	17,125±1,30	3,37±2,13	39,50±8,33	194,25±9,88	15,0±4,4

матические клетки и стромальные клетки, также новообразованные сосуды капиллярного типа. Проведен морфометрический анализ результатов оценки средних значений клеточного инфильтрата в репрезентативных участках контакта ткани почки децеллюляризованной ксенобрюшины (ДеКБ) и брюшино-фасциального лоскута (БФ-л) (табл. 1, 2).

При морфометрическом анализе средних значений клеточных инфильтратов в месте контакта использованных материалов с окружающей тканью почек крыс установлено, что в группе с использованием брюшинно-фасциального лоскута крыс отмечается незначительное увеличение всех видов клеточных инфильтратов по сравнению с группой животных, у которых применялся гетерогенный биологический имплантат – децеллюляризованная ксенобрюшина.

На 30 сут экспозиции в основной группе с применением децеллюляризованной ксенобрюшины происходило увеличение количественного эквивалента стромальных клеток, синтезирующих коллагеновые волокна, с постепенным увеличением количества новообразованных сосудов, отмечена стадийно-специфическая смена этапов регенерации по сравнению с брюшинно-фасциальным лоскутом, что свидетельствует о завершении созревания молодой соединительной ткани на 30 сут экспозиции в группе с имплантацией биологического материала (рис. 1). При морфометрическом анализе в двух исследуемых группах достоверных отличий в среднем количестве плазматических клеток (рис. 2) не вы-

явлено.

На 30 сут в контрольной группе регистрировалось достоверное различие средних значений гранулоцитов (рис. 3), лимфоцитов (рис. 4), стромальных клеток (рис. 1) и средних значений количества новообразованных сосудов в месте контакта брюшинно-фасциального лоскута и ткани почек крыс (табл. 1, табл. 2), что свидетельствует о прогрессии пролиферативной реакции.

Данный факт свидетельствует, что контакт макрофагов с чужеродным материалом приводит к их активации. Макрофаги, помимо противовоспалительных свойств, обладают также репаративными свойствами, вырабатывая VEGF, который стимулирует процесс ангиогенеза и образование грануляционной ткани [8]. Соответственно, в группе с применением децеллюляризованной ксенобрюшины наблюдался пик количества средних значений макрофагов на 90 сут экспозиции с последующим их уменьшением (рис. 5), что свидетельствует об окончании пролиферации стромальных клеток, то есть на границе ткань – имплантат не происходило образования фиброза и не отмечалось процесса инкапсулирования почки крыс. Снижения количества средних значений макрофагов после 90 сут и на 180 сут экспозиции свидетельствует о биодеградации биоимплантата в месте контакта с тканью почек с образованием полноценной соединительной ткани.

По мнению некоторых авторов, макрофаги тормозят активацию и пролиферацию CD₄⁺ лимфоцитов и способствуют элиминации

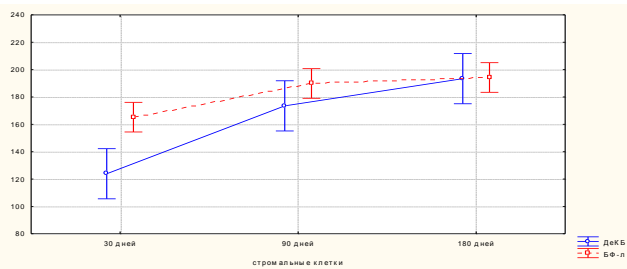


Рисунок 1 – Среднее значение стромальных клеток в группах сравнения ($p=0,00003$)

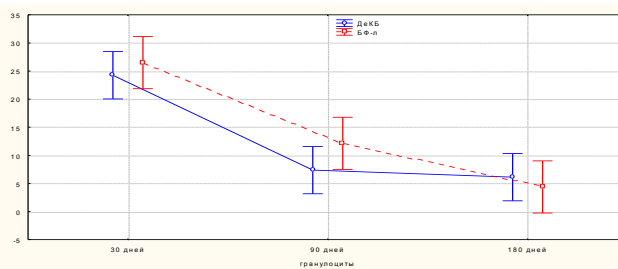


Рисунок 3 – Среднее значение гранулоцитов в группах сравнения ($p=0,00001$).

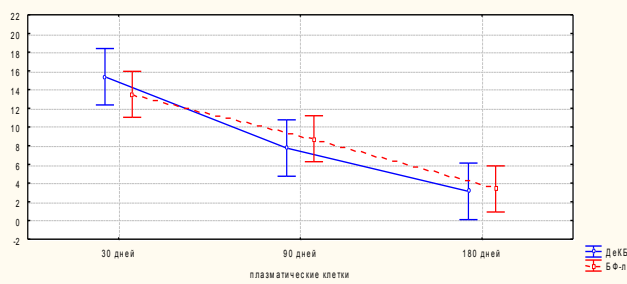


Рисунок 2 – Среднее значение плазматических клеток в группах сравнения ($p=0,00000$)

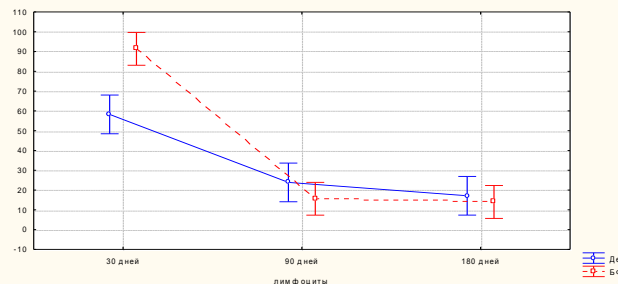


Рисунок 4 – Среднее значение лимфоцитов в группах сравнения ($p=0,00005$).

Т-клеток [6]. Соответственно, в группе с применением децеллюляризованной ксенобрюшины на 90 сут отмечено перекрестное увеличение инфильтрации макрофагов и снижение лимфоцитарной инфильтрации. Антигенная стимуляция прямо пропорциональна количеству лимфоцитов, другими словами, не генерирует гиперэргические иммунные реакции на имплантацию.

В отличие от основной группы с применением биологического имплантата, уже на 180 сут экспозиции с использованием брюшинно-фасциального лоскута количество стромальных клеток (рис. 1), лимфоцитов (рис. 5) и ангиогенеза (рис. 6) достоверно преобладает над другими клетками инфильтрата, что характерно для хронического процесса и пролиферации стромальных клеток.

Результаты исследования показали, что в группе с применением децеллюляризованной ксенобрюшины наблюдался наиболее ранний и равномерный переход с достоверно меньшим количеством клеток воспалительного инфильтрата вокруг ткани почки к 30 сут, в отличие от другого использованного материала – брюшинно-фасциального лоскута, где интенсивность клеточного инфильтрата отмечена к 90 сут. По сравнению с группой, в которой использовался брюшинно-фасциальный лоскут, наибольшее количество новообразованных сосудов регистрировалось на 30 сут экспозиции, что характеризует выраженный процесс регенерации с инфильтрацией стромальных клеток.

В обеих исследуемых группах отмечены значимые отличия в среднем количестве плазматических клеток и лимфоцитов. Известно, что плазматические клетки продуцирует гамма-глобулины и антитела, участвующие в иммуногенезе, что обуславливает физиологический процесс регенерации. Результаты, полученные в обеих группах свидетельствуют, что имплантаты являются биосовместимыми и не провоцируют гиперэргической иммунной реакции в ткани.

Результаты морфометрического исследования показали, что при использовании биологического имплантата – децеллюляризованной ксенобрюшины – в фиброзной капсуле почки крыс происходит с временно-стадийной сменой этапов регенерации формирование нежной волокнистой ткани с последующим формированием зрелой полноценной соединительной ткани в ее начальных стадиях в отличие от контрольной группы с использованием брюшинно-фасциального лоскута, где эти процессы происходят на 180 сут и характеризуются хроническим процессом пролиферации. Однако как при имплантации брюшинно-фасциального лоскута, так и децеллюляризованной ксенобрюшины, не выявлены деструктивные и воспалительные изменения в контакте ткань – имплантат. Результаты исследования свидетельствуют, что имплантаты являются биосовместимыми и не провоцируют процесса гиперэргической иммунной реакции у крыс.

Конфликт интересов. Конфликт интересов не заявлен

ЛИТЕРАТУРА

- 1 Абатов Н. Т. Особенности патоморфологии окружающей ткани с применением биологических имплантатов в эксперименте /Н. Т. Абатов, М. М. Тусупбекова, И. Н. Альбертон // Medical Review. – 2016. – №3 (164). – С. 129.
- 2 Аbugалиев К. Р. Биологическое покрытие ран и ожогов /К. Р. Аbugалиев, В. Б. Огай, Г. А. Данлыбаева Патент №30382 от 19.08.2015
- 3 Пытель А. Я. Об операции Rivoir и ее модификации наиболее физиологичных способах нефропексии /А. Я. Пытель, Н. А. Лопаткин //Урология и нефрология. – 1966. – №1. – С. 3-7.
- 4 Урология /Под ред. Н. А. Лопаткина. – М.: Медицина, 1995. – 496 с.
- 5 Тусупбекова М. М. Клиническая патоморфология.– Алматы:Эверо,2012.– С.115-120.
- 6 Avdic S. Human cytomegalovirus interleukin-10 polarizes monocytes toward a deactivated M2c phenotype to repress host immune responses /S. Avdic, J. Z. Cao, B. McSharry //P. J. viROL. – 2013. – V. 87 (18). – P. 10273-10282.
- 7 Lopez-Cano M. Biological scaffolds in reparative surgery for abdominal wall hernias /M. Lopez-Cano, M. Armengol-Carrasco //Am. J. Surg. – 2012. – V. 203. – P. 555.
- 8 Spiller K. L. The role of macrophage phenotype in vascularization of tissue engineering scaffolds /K. L. Spiller, R. R. Anfang, K. J. Spiller //Biomaterials.–2014.–V.35(15).–P.4477-4488.
- 9 Tussupbekova M. The morphometric analysis of the decellularized bovine-derived peritoneum in the nephropexy at the early stages of the experiment /M. Tussupbekova, N. Abatov, J. N. Alberton //Eur. Surg. Res.– 2017.–V.58.–P. 45.

M. M. Tussupbekova¹, N. T. Abatov¹, K. R. Abugaliyev², I. N. Alberton³, A. N. Abatova¹, Ye. M. Asamidjanov¹
 MORPHOMETRIC ANALYSIS OF TISSUE OF THE KIDNEY WITH APPLICATION OF DECELLULARIZED BOVINE-DERIVED PERITONEUM AND PERITONEAL-FASCIAL FLAP AT NEPHROPEXY MODELING IN RATS

¹ Karaganda state medical university (Karaganda, Kazakhstan),

² National scientific center of oncology and transplantology (Astana, Kazakhstan),

³ Medical center Shaarei Tzedek (Jerusalem, Israel)

The paper presents an analysis of the surrounding tissue of the kidney with the use of a decellularized bovine-derived peritoneum and a peritoneal-fascial flap in modeling nephropexy by performing morphometric analysis on laboratory animals. The results presented in the article clearly demonstrate that the most rational method of surgical treatment of patients is nephropexy with the use of decellularized bovine-derived peritoneum.

Key words: decellularized bovine-derived peritoneum, morphometry, implant, peritoneal-fascial flap, nephropexy

М. М. Тусупбекова¹, Н. Т. Абатов¹, К. Р. Аbugалиев², И. Н. Альбертон³, А. Н. Абатова¹, Е. М. Асамиданов¹
 ЕГЕУҚҰЙРЫҚТАРДАҒЫ НЕФРОПЕКСИЯНЫ МОДЕЛДЕУ КЕЗІНДЕ ДЕЦЕЛЛЮЛЯРЛЫ КСЕНОІШПЕРДЕ МЕН ІШПЕРДЕ-ФАСЦИОНАЛДЫ КЕСІНДІНІ ҚОЛДАНУМЕН БҮЙРЕК МАҢЫНДАҒЫ ТІНГЕ МОРФОМЕТРИЯЛЫҚ ТАЛДАУ

¹Қарағанды мемлекеттік медицина университеті (Қарағанды, Қазақстан),

²Онкология және трансплантология ұлттық ғылыми орталығы (Астана, Қазақстан),

³Медициналық орталық Шаарей Цедек (Иерусалим, Израиль)

Мақалада зертханалық жануарларға морфометриялық талдау жүргізу жолымен нефропексияны моделдеу кезінде децеллюляризи рлы ксеноішпердені және ішперде-фасционалды кесіндіні қолданумен бүйрек маңындағы тінге талдау ұсынылған. Мақалада келтірілген нәтижелер науқастарды хирургиялық жолмен емдеудегі барынша оңтайлы әдіс децеллюляризи рлы ксеноішпердені қолданумен нефропексия болып табылатынын анық көрсеткен.

Кілт сөздер: децеллюляризи рланған ксенобрюшина, морфометрия, имплантат, брюшино-фасционалды лоскут, нефропексия

REFERENCES

- 1 Abatov N. T. Osobennosti patomorfologii okruzhajushhej tkani s primeneniem biologicheskikh implantatov v jeksperimente /N. T. Abatov, M. M. Tussupbekova, I. N. Al'berton //Medical Review. – 2016. – №3 (164). – S. 129.
- 2 Abugaliev K. R. Biologicheskoe pokrytie ran i ozhogov /K. R. Abugaliev, V. B. Ogaj, G. A. Danlybaeva Patent №30382 ot 19.08.2015
- 3 Pytel' A. Ja. Ob operacii Rivoir i ee modifikacii naibolee fiziologichnyh sposobah nefropexsii /A. Ja. Pytel', N. A. Lopatkin //Urologija i nefrologija. – 1966. – №1. – S. 3-7.
- 4 Urologija /Pod red. N. A. Lopatkina. – M.: Medicina, 1995. – 496 s.
- 5 Tussupbekova M. M. Klinicheskaja patomorfologija.– Almaty: Jevero, 2012. – S. 115-120.
- 6 Avdic S. Human cytomegalovirus interleukin-10 polarizes monocytes toward a deactivated M2c phenotype to repress host immune responses /S. Avdic, J. Z. Cao, B. McSharry //P. J. viROL. – 2013. – V. 87 (18). – P. 10273-10282.
- 7 Lopez-Cano M. Biological scaffolds in reparative surgery for abdominal wall hernias /M. Lopez-Cano, M. Armengol-Carrasco //Am. J. Surg. – 2012. – V. 203. – P. 555.
- 8 Spiller K. L. The role of macrophage phenotype in vascularization of tissue engineering scaffolds /K. L. Spiller, R. R. Anfang, K. J. Spiller //Biomaterials.–2014.–V.35(15).–P.4477-4488.
- 9 Tussupbekova M. The morphometric analysis of the decellularized bovine-derived peritoneum in the nephropexy at the early stages of the experiment /M. Tussupbekova, N. Abatov, J. N. Alberton //Eur. Surg. Res.– 2017.–V.58.–P. 45.

Поступила 24.04.2018