© КОЛЛЕКТИВ АВТОРОВ, 2020
UDC: 551.4.014+636.083.39

Д. Е. Узбеков, Н. Ж. Чайжунусова, Д. М. Шабдарбаева, Г. К. Амантаева, Ы. О. Кайрханова, А. А. Жакипова, С. А. Апбасова, С. Е. Узбекова, Ж. Ж. Абишев, Б. Русланова, А. А. Дюсупова, Ж. Б. Касымбай

ІШКІ МЕН СЫРТҚЫ СӘУЛЕЛЕУ ӘСЕРІНЕ ҰШЫРАҒАН ЕГЕУҚҰЙРЫҚТАРДЫҢ АТАЛЫҚ БЕЗДЕРІНДЕГІ ГИСТОМОРФОЛОГИЯЛЫҚ ӨЗГЕРІСТЕРДІҢ САЛЫСТЫРМАЛЫ СИПАТТАМАСЫ

Семей медицина университеті (Семей, Қазақстан)

Иондағыш сәуле әсеріне душар болғандардың көптеген бүліндіргіш салдарымен қоса ұрпақ жаңғырту жүйесіне де ерекше мән бөлінеді. Хиросима мен Нагасакидағы атомдық бомбалаудың салдарын зерттеген жапон ғалымдарының еңбектеріндегі нейтронды-белсенді Марганец-56 (^{56}Mn) радионуклидінің басым рөлі заманауи жағдайда да қызығушылық арттырады. Осыған сүйене отырып, β- мен γ-сәулелеу әсеріне ұшыраған егеуқұйрықтардың өкпесіндегі микроскопиялық өзгерістерді зерттеу мақсатымыз туындады.

Тәжірибе жүзінде «Вистар» тұқымды 227-335 гр салмағы бар аталық жыныстық 30 егеуқұйрық пайдаланылған. Жануарларға сәулелеуден кейін 3-ші, 14-ші және 60-шы тәуліктерде некропсия жүргізу барысында аталық бездерін алып, 10%-тік формалинде фиксацияладық. Тін фрагменттерін парафинге құйып, қалыңдығы 4 мкм көлденең сериялық кесінділер дайындап, әрі қарай гематоксилин мен эозинмен (H&E) боядық.

Тәжірибелік зерттеу нәтижелеріне сай, сыртқы сәулелеу (^{60}Co) әсерімен салыстырғанда, марганецтің нейтронды-белсендірілген диоксидінің (^{56}Mn) егеуқұйрықтар атабездеріне ықпалы кеш мерзімі аясында аңғарылған дистрофиялық пен некробиоздық үдерістердің жүзінде ішкі сәулелеудің әсер ету қаупі жоғарырақ екені құпталған. Алынған нәтижелер, негізінен иондағыш радиацияның әсерінен туындайтын гистоморфологиялық өзгерістер сипатының жалпы сәулелеудің дозасы мен түріне байланысты дамитыны дәлелденген.

Кілт сөздер: иондағыш сәулелеу, аталық бездер, гистоморфология, дистрофия, егеуқұйрықтар

Әдеби мәліметтер көрсеткендей, ұрпақ жаңғырту қызметінің төмендеуі радиацияның жалпы дозасымен, оның әсер ету ұзақтығымен, зақымдану деңгейімен, жасушалардың даму сатысымен, организмнің жасымен, сондай-ақ басқа да бірқатар этиологиялық факторлармен анықталады. «Шағын» дозалардың әсері кезінде атабез зақымданулары белгілерінің латенттілігі – доза тәуелді үдеріс болып табылады. Осы сәтте, репродукциялық бұзылымдардың күшеюі организмнің қорғаныс жүйелері әлсіреуімен де байланысты болуы мүмкін екенін ұмытпағанымыз жөн [5].

Патоморфологтардың жүргізген көп жылдық эксперименттік зерттеулердің нәтижелері ұрпақ жаңғырту жүйесінің иондаушы сәулелеу әсеріне сезімталдығы жоғары екенін көрсеткен. Әдеби мәліметтерді талдау барысында, ядролық жарылыстың салдарын басынан өткірген халықтың атабездерінде мүмкін дамитын патологиялық үдерістер бойынша заманауи радиобиологтардың ортақ пікірлері әлі күнге дейін толығымен қалыптаспағаны анықталған [8, 9]. Осыған орай, радиациялық фактордың өрбу жүйесіне ықпалын бағалау мақсатында, эксперимент жүзінде ішкі сәулелеу әсеріне ұшыраған егеуқұйрықтардың аталық бездерін морфологиялық әдіс көмегімен терең зерттеу қажеттілігі пайда болған [11].

Жұмыстың мақсаты – эксперимент жүзінде ішкі мен сыртқы иондаушы сәулелеудің әсерінен кейін жануарлардың аталық бездеріндегі әр түрлі мерзімдерде туындайтын гистоқұрылымдық өзгерістеріне салыстырмалы талдау жүргізу.

МАТЕРИАЛДАР МЕН ӘДІСТЕР

Тәжірибе жүзінде жасы 5 ай толған, 227-335 грамм салмағы бар аталық жыныстық ақ түсті «Wistar» тұқымдас егеуқұйрықтар қолданылған. Эксперимент виварий жағдайындағы зертханалық жануарларды күтудің барлық талаптарын ескеру жүзінде іске асырылған. Тәжірибелік жұмысымыз ғылыми мақсатында қолданылатын жануарларды қорғау бойынша Европалық парламент Директивасына сай, Қазақстанның Семей қаласы мемлекеттік медицина университетінің Этикалық комитетінде қарастырылып, бекітілген (16.04.2014 жылдың №5 хаттамасы); сондай-ақ Қазақстан Республикасы Денсаулық Сақтау Министрінің 2007 жылдың 25-ші шілдесінен №442 бұйрығына сәйкес, «Қазақстан Республикасында клиника алдылық, медициналық-биологиялық эксперименттер мен клиникалық зерттеулерді іске асыру туралы ережелері» бойынша жүргізілген [4]. Егеуқұйрықтардың эвтаназиясы экспозициядан кейін 3-ші, 14-ші және 60-шы тәуліктерде ашқарын жағдайында 10% кетамин ерітіндісінің 0,5 мг мөлшерін іш қуысына енгізу арқылы жүзеге асырылған. Тәжірибенің жоспарына сай, жануарлар 3 топқа

бөлінген, әрқайсысынан жоғарыда аталған тәуліктерге сәйкес 10 егеуқұйрықтан алынған.

Жануарлардың бірінші тобы (n=10) марганецтің нейтронды-белсендірілген диоксиді (^{56}Mn) ингаляциясына ұшыратылған. Бұл күрделі үдерісті іске асыру үшін Курчатов қаласында орналасқан «Қазақстан Республикасының Ұлттық ядролық орталығындағы Байкал-1» реакторы қолданылған. Осындай гетерогендік ядролық реактордың, негізінен атом энергетикасындағы түрлі материалдарды зерттеу мен сан алуан биологиялық нысаналарды сәулелендіру барысында эксперименттер өткізуі үшін пайдаланылатынын айтып өткен жөн. Марганец диоксиді ұнтағын (көлемі 3 мкм-ден аспайтын массасы 100 мг ұсақ бытыраңқы ұнтағын) реактор жүзінде сәулелендіру мақсатында, цирконий қорытпасынан тұратын арнайы эксперименттік құрылғы құрастырылған [4]. Нейтрондық-физикалық есептеулерге сай, сәулелендірілген марганец диоксиді ұнтағындағы энергия бөліп шығарудың үлестік қуаттылығы – 0,063 Вт·см$^{-3}$, ал арнайы эксперименттік құрылғысында – 0,017 Вт·см$^{-3}$ көрсеткішіне тең болған. Сәулелендіруді жүзеге асыру барысында, жануарлардың тыныс алуын және ұнтақ бөлшектерінің сыртқа тарап кетуінен қорғауды қамтамасыз ететін ауалық фильтрі бар эксперименттік құрылғы қолданылған. Тозаңдатылған ұнтақ реактор жүзінде 10 кВт қуаты деңгейінде 40 минут бойы сәулелендірілген. Экспозициядан кейінгі ^{56}Mn белсенділігі – $2{,}75\times10^{8}$ Бк (7,43 мКи) көрсеткішін құрады. ^{56}Mn (T1/2=2,58 сағ.) үлгісі, негізінен көлемі 4×10^{14} н/см² нейтрондардың физикалық интегралы жүзінде 100 мг MnO_2 (Rare Metallic Co., Ltd., Japan) ұнтағын ядролық реактордың көмегімен нейтрондық күйде белсендіру арқылы алынған. Жоғары көрсетілген физикалық интеграл Хиросиманың атом бомбалауына ұшырау кезіндегі нейтрондардың көрсеткішімен шамалас екені әдеби шолу барысында анықталған [10]. Сәулелендіру аяқталған соң, нейтронды-белсендірілген марганец арнайы құрылғы көмегімен реактордан шығарылып, қорғаушы контейнерге орналастырылғаннан кейін зерттелген биологиялық нысаналармен қоса сыртқа тасымалданған.

Жануарлардың екінші тобын (n=10) сәулелендіру Семей қаласының №2 Регионалдық онкология диспансерінің радиология бөлімінде барлық талаптарды сақтай отырып, инженер-физиктердің бақылауы жүзінде жүргізілген. Сәулелендіру алдында егеуқұйрықтар арнайы жасалған торшаларда (жеке жануар үшін изоляцияланған 10 ұяшықтан тұратын арнайы жәшікте) орналастырылған [3]. Эксперименттік жануарларды сәулелендіруге Б.А. Жетписбаев пен авторластары ұсынылған әдісі бойынша топометриялық-дозиметриялық дайындығы өткізілген. Бұл дайындық жүзінде егеуқұйрықтардың топографиялық-анатомиялық көлденең кесіндісі сызылған. Физикалық-дозиметриялық есептеулерді жүргізу барысында «Terasix» рентгенсимуляторының «PlanW» жоспарлау жүйесі қолданылған. Жануарларды сәулелендіру кезінде топометриялық дайындық пен дозиметриялық есептеулер әрбір сәулелеу жүргізу алдында серияға байланысты жеке жүргізіліп отырған [2]. Эксперименттің мақсатына сай, егеуқұйрықтарды сәулелендіру «Teragam K-2 unit» атты Чехияда құрастырылған радиотерапиялық қондырғысында бір мәрте 2 Гр дозалы радиобелсенді элементі ^{60}Co γ-сәулелерімен жүзеге асырылған: SSD – 97,2 см, SAD – 100,0 см, алаңы 40×40 см, t=354 с.

Үшінші, яғни бақылау тобын интактты егеуқұйрықтар құраған (n=10).

Эксперименттік зерттеудің мақсаты мен міндеттерін орындау барысында, тәжірибелік жануарлардың аталық бездерінде туындаған патологиялық өзгерістер туралы анағұрлым толық ақпараттың жиналуын қамтамасыз ететін гистологиялық әдістер қолданылған. ^{56}Mn пен ^{60}Co әсерінен кейін 3-ші, 14-ші және 60-шы тәуліктерде егеуқұйрықтардың эвтаназиясы жүзінде іш қуысына 10% кетамин ерітіндісі енгізіліп, некропсия барысында жоғары аталған ағза алынып, олардың фрагменттері 10%-дық нейтральді формалинде бөлме температурасы кезінде 24 сағат бойы фиксаждалған. Тін фрагменттері «Thermo Scientific Microm Ec 350-2» аппараты арқылы парафинге құйылып, микротом көмегімен («Microm International GmbH», Германия) қалыңдығы 5-6 мкм көлденең сериялық кесінділер дайындалып, әрі қарай гематоксилин мен эозинмен (H&E) боялған соң, полистиролы бар жамылғы шыны астына бекітілген. Дайын заттық шыныдағы эксперименттік материалдардың гистологиялық құрылымдары «Leica DM 1000» (Германия) микроскобы арқылы ×10, ×40, ×100 үлкейімі жүзінде талданып, анағұрлым айқын және көрнекі патологиялық үдерістердің микрофотографиялары жасалған.

НӘТИЖЕЛЕР

Оң және сол жақ атабезінен веналық қанның ағып қайтуы мен қанқамтымының анатомиялық ерекшеліктерін ескере отырып, морфологиялық зерттеу нәтижелеріміздің нақтылығына бөгет тудырмауы мақсатында оң жақ атабезі алынған [1].

1-ші суретте (а) көрсетілгендей, интактты егеуқұйрықтардың атабездері қалыпты құрылымымен сипатталған. Атабез стромасы микроскопия жүзінде коллаген талшықтарының тығыз қабысуымен көрінген. Иірімді ұрықтық өзекшелер (ИҰӨ) бір-бірлерінен интерстициальді дәнекер тінінің жіңішке қабықшасымен жекеленген. Өзекшелер қабырғасы сперматогенді эпителиймен ұсынылған. ИҰӨ арасындағы интерстиций аймақтары біркелкі орналасқан. Микроскоптың кіші үлкейімі жүзінде де өзекшелерде әр түрлі сатыдағы сперматогенездің жүзеге асып жатқаны байқалған. Өзекшелердің бүкіл контуры бойында біркелкі орналасқан миоидты жасушалар көрінген. Бұл жасушалардың қабаты шағылысқан және ұзартылған пішінді болған. Базальді мембранада өзекшелердің ішінде нақтыланудың түрлі сатысындағы Сертоли жасушалары (сустентоциттер) мен сперматогенді жасушалар анықталған. Сперматогенді эпителийдің сыртқы қабатын сперматогониялар, ал ең ішкі қабатын сперматидалар құрайды. Өзекшелердің орталығына жақындау маңайда домалақ немесе сопақша пішінді ірі ядросы бар сперматоциттер жайғасқан. Жыныс бездерінің интерстициальді тінінде өтетін қантамырлардың айналасында жоғары ядролық-цитоплазмалық қатынасымен ерекшеленген сопақша пішінді Лейдиг жасушалары (эндокриноциттер) орналасқан.

I-ші мен II-ші топтардағы жануарлар атабездерінің макроскопия жүзінде ісінгенін, болбыр консистенциялы болғанын және олардың беткейінде гиперемияланған қылтамырлардың анықталғанын айтып өткен жөн. ^{56}Mn әсеріне ұшыраған егеуқұйрықтар атабездерінің құрылымын 3-ші тәулікте микроскопия жүзінде зерттеу барысында, эритроциттердің стазымен қабаттасқан кеңейген қылтамырлар ерекше көзге түскен. Сперматогенді эпителий қалыңдаған, болбыр. Аса маңызды көңіл аударарлық көріністердің бірі – интерстиций тініндегі Лейдиг жасушаларының домбығуы болған (1 сурет – а).

Ішкі мен сыртқы иондаушы сәулелену кезіндегі жыныс бездеріндегі өзгерістердің салыстырмалы сипаттамасы оның ұқсастық белгілерін көрсеткенмен де, айқындылық дәрежесі жағынан кейбір айырмашылықтардың барын айтып кетуге болады. I-ші топтағы егеуқұйрықтардың аталық жыныс ағзасындағы құрылымдық өзгерістеріне қарағанда, 2 Гр дозалы сыртқы сәулелеудің (^{60}Co) әсерін алған жануарларда 3 тәулік өткен соң атабездеріндегі кейбір қантамырлардың саңылауларында эритроциттердің плазмадан бөлінуі бірден көзге түскен. Бұл топтың жануарларында жоғарыда сипатталған нейтронды-белсендірілген марганец диоксидіне ұшырағандардың атабездеріндегі эритроциттердің стазымен қалыптасқан кеңейген қылтамырлардың да байқалғанын айтып өткен жөн. Демек, ^{56}Mn пен ^{60}Co әсерін алған эксперименттік жануарлардың кейбір ортақ белгілері анықталғанмен де, гистологиялық зерттеулердің нәтижелері бойынша анағұрлым айқын өзгерістердің ^{56}Mn әсеріне ұшыраған егеуқұйрықтарда байқалғаны – ішкі иондаушы сәулелеудің атабез тініне елеулі биологиялық ықпалын білдіретіні шүбәсіз (1 сурет – ә, б).

^{56}Mn әсеріне ұшыраған егеуқұйрықтардың атабездерін 14-ші тәулікте микроскопия жүзінде зерттеу барысында, келесі гистоқұрылымдық өзгерістер анықталған: иірімді ұрықтық өзекшелердегі сперматогенді эпителий кейбір аймақтарда жасушалармен толық қамтамасызданбаған, әсіресе сперматогониялармен, сперматоциттермен және жетілмеген сперматидалармен ұсынылған. Сперматогенді эпителийдің зақымдану белгілері бар өзекшелерде көпшілік жағдайда сперматидалар мен сперматоциттерде дегенерацияның әр түрлі өзгерістері көрінген. Сперматогенді эпителий жасушалары арасындағы шекаралар айқын емес болған. Олардың көпшілігі сустентоциттермен әрекеттестігін үзіп, өзекшелер саңылауына енген. Мұндай өзгерістер, біздің жорамалдауымызша, эпителиосперматогенді пласттың жасушааралық байланыстарына ішкі сәулелеудің тікелей әсерінен дамуы мүмкін. Кейбір аймақтардағы өзекшелердің эпителийінде зақымданған сперматоциттердің орнында домалақ пішінді қуыстар түзілген. Тек 60% егеуқұйрықтардың атабездерінде зақымданған сперматогенді эпителийдің белгілерімен қабаттасқан иірімді ұрықтық өзекшелердің саңылауларында дегенерацияланған сперматозоидтардан, сперматогониялар мен сперматоциттерден тұратын жасушалық детриттердің жиналғаны байқалған. Сонымен қатар, жануарлардың басым көпшілігінде сперматогониялардың және 1-ші мен 2-ші қатардағы сперматоциттердің аса айқын емес ойрандалуы, сондай-ақ сперматозоид шыбықтықысы мен сперматидалардың кейбір аймақтарда жойылуы байқалған. Қалған бірқатар егеуқұйрықтар атабездерінің иірімді ұрықтық өзекшелері және 1-ші мен 2-ші қатардағы сперматоциттер айқын некробиоз күйінде, ал Лейдиг жасушалары дистрофия күйінде болған (сурет 2-а, ә).

Демек, радиобелсенді заттардың ин-

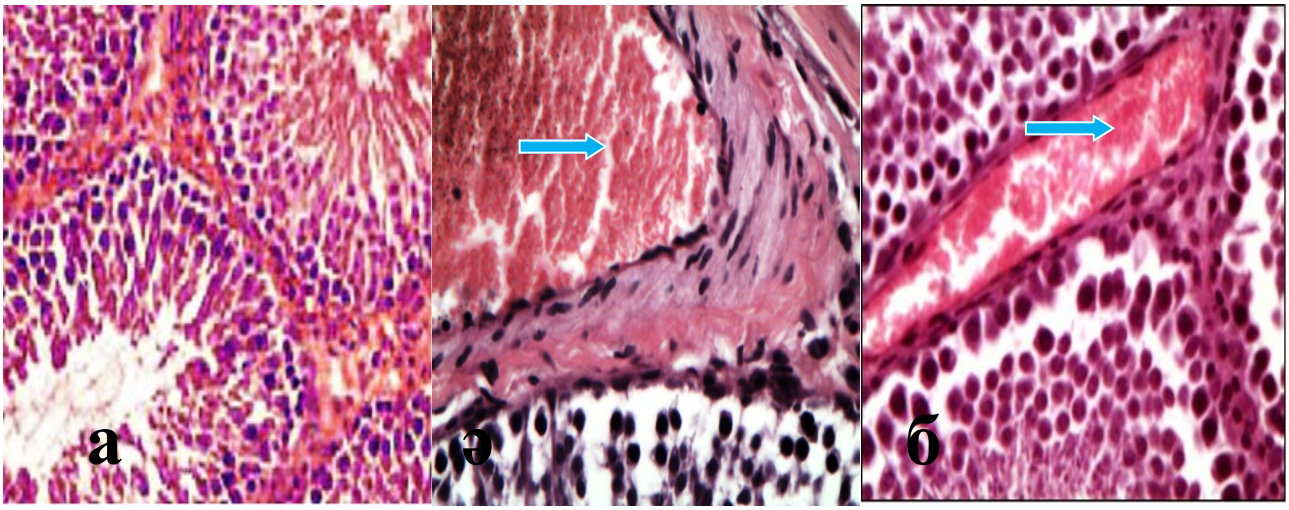

1 сурет – Интактты егеуқұйрықтар атабезі тінінің қалыпты гистологиялық көрінісі (а). ^{56}Mn (ә) және ^{60}Co (б) әсерінен кейін. 3-ші тәулікте анықталған егеуқұйрықтар атабездеріндегі гистоқұрылымдық өзгерістер. Гематоксилин мен эозин бояуы, ×40

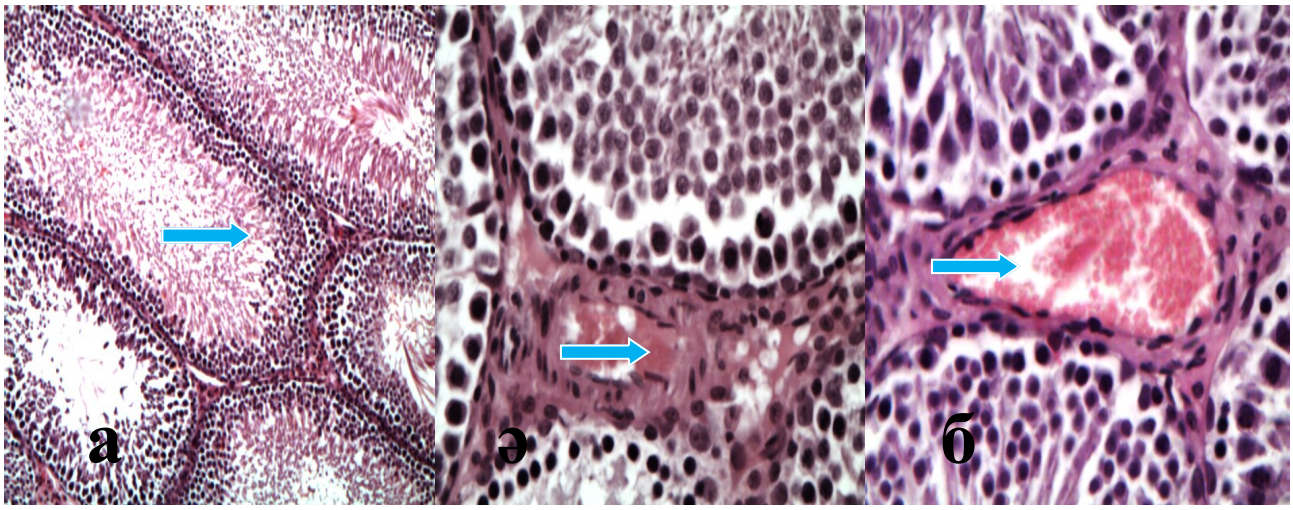

2 сурет – ^{56}Mn (а, ә) пен ^{60}Co (б) әсерінен кейін 14-ші тәулікте анықталған егеуқұйрықтар атабездеріндегі микроскопиялық өзгерістер. Гематоксилин мен эозин бояуы, ×10 және ×40

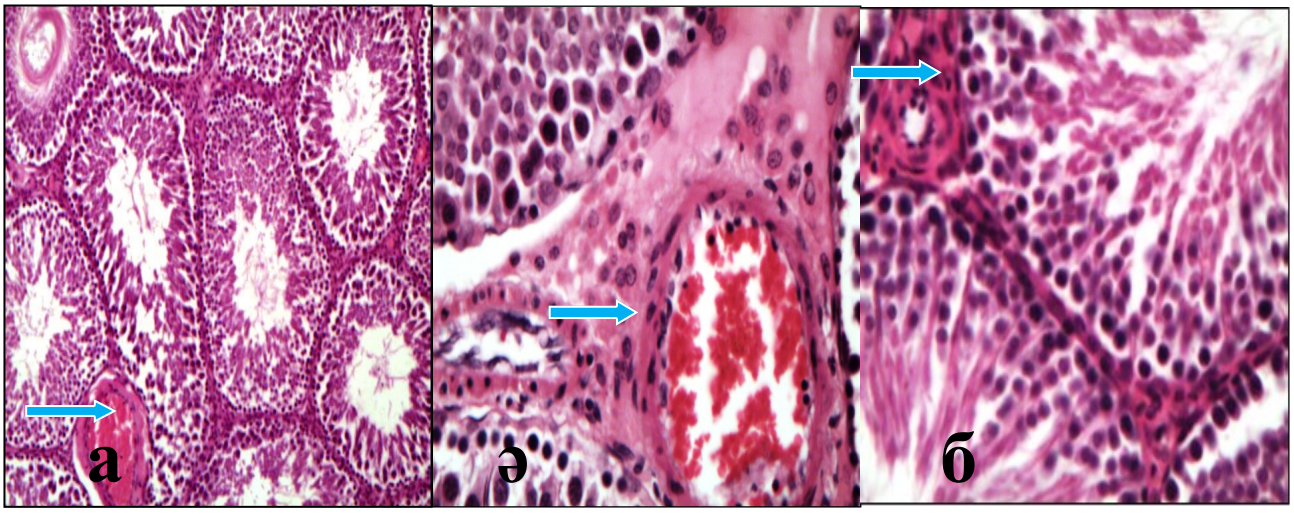

3 сурет – ^{56}Mn (а, ә) пен ^{60}Co (б) әсерінен кейін 60-шы тәулікте анықталған егеуқұйрықтардың аталық бездеріндегі микроскопиялық өзгерістер

корпорациясы кезіндегі β-сәулеленген егеуқұйрықтардың жыныс бездеріндегі өзгерістер, көбінесе біркелкі емес қылтамырлық толақандылығымен сипатталатын гемодинамикалық бұзылымдары түрінде басым болғанын ескерген жөн. Эксперименттік жануарлардың ұрпақ жаңғырту қызметіне радионуклидтердің әсері кешенді болуы мүмкін екенін де біліп жүргеніміз абзал. Өйткені радионуклидтердің ықпалы аталық жыныс бездерін тікелей сәулелендірумен қатар, гипофиз бен эндокринді бездерге де әсер етуімен байланысты болуы мүмкін.

^{60}Co әсерін алған жануарлар атабезінің 2-ші аптадағы микроскопиялық көрінісі, 2-ші суретте (б) көрсетілгендей, иірімді ұрықтық өзекшелердің домбығуымен, сперматогенді эпителий жасушалары санының азаюымен сипатталған. Тестикулалар паренхимасының морфологиялық көрінісі біркелкі емес.

Нейтронды-белсендірілген марганец диоксиді әсеріне ұшыраған егеуқұйрықтардың атабездеріндегідей сыртқы иондаушы сәулелеу әсерін алғандардың да сперматогенді эпителийі сперматогониялармен, сперматоциттермен және жетілмеген сперматидалармен ұсынылған. Бірқатар аймақтарда сперматогониялар ядроларының гиперхромдылығы және миоидты жасушалардың гипертрофиясы байқалған. Сертоли жасушаларының әр түрлі көлемді, ұзарыңқы және сопақша пішінді болғаны – олардың функциялық белсенділігін білдіруі деп жорамалдауға болады.

Зерттеу нәтижелеріміз көрсеткендей, әр түрлі иондаушы сәулеленуден аталық бездерде 2 аптадан кейін туындайтын морфологиялық белгілер – дистрофиялық үдерістер мен некробиоздық өзгерістер болып табылады.

^{56}Mn әсерінен кейін 2 ай өткен соң жануарлардағы көлемі жағынан кішірейген аталық жыныс ағзасының микроскопиялық зерттеуі аталық бездеріндегі деструкциялық өзгерістердің анағұрлым жоғары деңгейін көрсеткен. Егеуқұйрықтар атабездерінің қантамырларында гиперемия мен қанның формалық элементтерінің стазы ерекше көзге түскен. Бұл көрініс қантамырлық түйіндер ағысының бұзылымдарын білдіреді. 80% жануарлардың өзекшелер саңылауында сперматогенді эпителийдің дезорганизациясы, ал қалғандарда десквамацияланған эпителий мен сперматогониялардың ойрандалу белгілері анықталған. Бірқатар егеуқұйрықтарда герминативті құрылымдар тек саңылаудағы лизистенген элементтердің аздаған саны бар сперматогонияларға ғана тән болған. ИҰӨ көбінесе дұрыс емес пішінді, диаметрі кішірейген және саңылауында бірбіріне жанасқан ірі жасушалардан тұрады. Осындай облитерацияланған құрылымдар аталық без паренхимасында диффузды түрде жайылған. Кейбір өзекшелер некробиоз ошақтары бар барлық қабаттарының ойрандалуымен сипатталған. Кейде иірімді ұрықтық өзекшелердің арасындағы талшықтанған дәнекер тін қабатшасында фибробласттары бар талшықтанған құрылымдар көрінген. Бірқатар жағдайларда өзекшелер қабырғаларының айналасында жасушалық инфильтраттар кездескен.

Жануарлардың 90%-ында өзекшелер эпителийінің, сустентоциттер мен сперматоциттердің, сперматозоидтардың, дистрофиялық өзгерістері, ал кейбіреулерінің өзекшелер эпителийінде тіпті ошақтық жасушалық некроз белгілері анықталған. Паренхималық тестикулалардың морфологиялық сипаты біртекті емес күйде болған. 1-ші мен 2-ші қатардағы сперматоциттер айқын дегенерациялық өзгерістерімен көзге түскен. Сонымен қатар, дистрофиялық пен некробиоздық үдерістердің сперматидалар мен 2-ші типті сперматоциттерде байқалғанын айтып өткен жөн. 60% егеуқұйрықтарда ғана сперматидалардың айқын некробиозының некрозға деген тенденциясы, сондай-ақ өзекшелер саңылауында өлген сперматидалардан тұратын жасушалық детрит анықталған. Миоидты жасушалар сәл гипертрофияланған. Иірімді ұрықтық өзекшелердің гистиондары мен сәйкес интерстициальді эндокриноциттер кластерлерінің деструкциясы, ең алдымен стромалық ісінумен және эндокринді паренхимадағы жасушалық элементтердің атрофиясы салдарынан туындаған деп жорамалдауға болады. Интерстициальді тін де морфодинамиканың біртектес сипатын көрсеткен. Лейдиг жасушалары көлемі жағынан кішірейген және қосалғылық пен ұршық тәрізділік белгілерімен көзге түскен (сурет 3-а, б). Осындай нақтыланудың морфологиялық белгілері функциялық белсенділіктің нашарлауын және стероидогенездің интрагонадалық бөгетін білдіреді [8].

^{60}Co әсерінен кейін 2 ай өткен соң 80% егеуқұйрықтар тестикулаларының паренхимасында интерстиций қантамырларының біркелкі емес толақандылығы және қантамыр қабырғаларының склерозы – бірден көзге түскен белгілердің бірі болған. Иірімді ұрықтық өзекшелердің эпителиосперматогенді пласттарының дегенерациялық өзгерістері деструкциялық динамика кезеңдерінің реттілігімен анықталған. Сперматогониялар өзекшелердің қабырғаларында жатқан базальді мембранада

орналасқан және өзекшелердің кейбіреулерінде ойрандалған. 1-ші типті сперматоциттер кейбір кесілімдерде синтициальді байланысқан, сондай-ақ сперматогенді эпителий жасушаларының екінші қабатын құраған және сперматогониялардан ірілеу көрінген (сурет 3-б). 1-ші мен 2-ші қатардағы сперматоциттер және сперматидалар айқын дегенерациялық өзгерістермен сипатталған. Бірқатар иірімді ұрықтық өзекшелерде біріккен көп ядролы сперматидалар көзге түскен және құрылымы жағынан сперматоциттерге жақындаған. Тестикулалар паренхимасының морфологиялық көрінісі I-ші топ жануарлардың атабездеріндегідей біркелкі емес болған. Тестостеронның өндірілуіне қатысушы – Лейдиг жасушаларының дистрофиялық өзгерістері ісіну түрінде көрінген [7].

I-ші мен II-ші топ жануарлардың 80%-ында атабездеріндегі гистоқұрылымдық өзгерістерінің салыстырмалы сипаттамасы жыныс жасушаларының деструкциясы жағынан ұқсастық белгілері анықталғанмен де, сәл айырмашылықтары бар екенін айтып өткен жөн. Белсендірілген марганец диоксиді әсерін алған егеуқұйрықтардың 80%-ында 60-шы тәулікте ойрандалған ИҰӨ байқалған. Қалыпты құрылымы бар өзекшелер сиректеу кездескен. I-ші топтағы жануарлар көпшілігінің аталық бездеріндегі өзекшелердің басым пайызы II-ші топпен салыстырғанда, көбінесе сперматогенді эпителий зақымдануларының айқын белгілерімен ұсынылған. Әсіресе, ішкі иондаушы сәулеленуден кейін бұл мерзімде атабездердегі сперматогенді эпителийдің зақымдану белгілері бар өзекшелердің пайыз мөлшері басқа топтарға қарағанда, анағұрлым төмендегені тіркелген. Ал жыныс бездеріндегі сперматогенездің жеңіл бұзылыстарымен көзге түскен өзекшелердің деструкциялық өзгерістері сыртқы иондаушы сәулелеу әсерін алған егеуқұйрықтарға тән болған. Алайда, β-сәулелеуден кейін 2-ші аптада жануарлардың атабездеріндегі сперматогенездің жеңіл бұзылымдарының белгілері ү-сәулеленгендердің 2-ші айында аңғарылған өзгерістеріне ұқсас болғанын ескерген жөн. Бұл мерзімде сыртқы иондаушы сәулелеу әсерінен кейін жыныс бездерінің ойрандалған өзекшелерінде сперматогониялардың көп мөлшері және сустентоциттердің жартысы сақталған. Иірімді ұрықтық өзекшелердің деформациялануы мен жыныс жасушаларының саңылауға десквамациялануы радиация әсеріне сперматогенез сезімталдығы көрсеткіштерінің бірі болуы ықтимал. Сәулелеуден кейінгі кеш мерзімде анықталған сперматогенез бұзылымдарының белгілерімен сипатталатын өзекшелердің пайызы 3-ші тәулік пен 2-ші аптада тіркелген өзгерістерінен анағұрлым басым екені сөзсіз.

Сыртқы иондаушы сәулелену әсерін алғандармен салыстырғанда, нейтронды-белсендірілген марганец диоксидіне ұшыраған жануарлар атабездерінің басты ерекшелігі – интерстициальді тініндегі Лейдиг жасушаларының дистрофиялық пен некробиоздық үдерістерінің қалыптасуы болып саналады. Жалпы, сперматогенездің атипиялығы, яғни аталық бездерде деструкциялық жасушалардың пайда болуы, біздің пікірімізше, ішкі мен сыртқы иондаушы сәулеленудің гонадотоксикалық ықпалының қарқындылығын білдіреді.

ТАЛҚЫЛАУ

«Шағын» дозалы ішкі мен сыртқы иондаушы сәулеленудің егеуқұйрықтар атабездеріне ықпалын зерттеу барысында, ерте және кешеуілдеу мерзімі аясында жыныстық жасушалардың әр түрлі сәулелік серпілісі анықталған. Алғашқы тәуліктердегі жыныс бездерінің гистоқұрылымдық өзгерістері ^{56}Mn пен ^{60}Co тобындағы жануарларда байқалған. Әсіресе, аталық бездеріндегі қантамырлардың гиперемиясы мен қанның формалық элементтерінің стазы 3-ші тәулікте байқалса, 2-ші аптада гемодинамикалық бұзылымдарымен қатар, сперматогенді эпителий жасушалары санының азаюы мен дистрофиялық өзгерістері айқындалған. Белсендірілген марганец диоксиді ықпалынан кейін 60-шы тәулікте жануарлар көпшілігінің атабездеріндегі өзекшелердің басым пайызы сыртқы иондаушы сәулелеу әсерін алған жануарлармен салыстырғанда, сперматогенді эпителий зақымдануларының айқын белгілерімен сипатталған. ^{56}Mn әсерінен кейін 2-ші аптада егеуқұйрықтардың жыныс бездеріндегі сперматогенездің жеңіл бұзылымдарының белгілері ү-сәулеленгендердің 2-ші айында аңғарылған өзгерістеріне ұқсас болғанын ескерген жөн. Сәулелеуден кейінгі кешеуілдеу мерзімде анықталған сперматогенез бұзылымдарының белгілерімен сипатталатын өзекшелердің пайызы 3-ші тәулік пен 2-ші аптада тіркелген өзгерістерінен анағұрлым басым екені сөзсіз. ^{60}Co әсеріне ұшыраған жануарлармен салыстырғанда, ^{56}Mn ықпалынан кейінгі жыныс бездерінің басты ерекше лігі – интерстициальді тініндегі Лейдиг жасушаларының дистрофиялық пен некробиоздық үдерістерінің қалыптасуы болған. Егеуқұйрықтардың атабездерінде деструкциялық жасушалардың пайда болуы, біздің пікірімізше, «шағын» дозалы иондаушы сәулелеудің гонадо-

токсикалық ықпалының қарқындылығын білдіреді. Алайда, ішкі мен сыртқы иондаушы сәулелеу әсеріне ұшырағандардың атабездерінде кейбір ортақ белгілері анықталғанмен де, анағұрлым айқын гистоқұрылымдық өзгерістердің ^{56}Mn тобындағы егеуқұйрықтарда байқалғанын ескерген жөн. Аталық бездердегі анықталған патологиялық үдерістерді ескере отырып, сәулеленген жануарлардың жыныс жасушаларын радиосезімталдығы жағынан келесі ретімен тізіп қоюға болады: сперматидалар, сперматозоидтар, сперматоциттер, сперматогониялар. Жоғары аталған топтағы жануарлардың жыныс бездеріндегі өзгерістерге қарағанда, сыртқы сәулелеудің ерте мерзімі аясында строма қантамырларының толақандылығы мен компенсациялық серпілістердің күшеюі жүзіндегі өзгерістер іске қосылса, кешеуілдеу мерзімі аясында жыныс бездеріндегі қантамырлық қабырғалардың қалыңдауы мен иірімді ұрықтық өзекшелердің домбығуы байқалған.

ҚОРЫТЫНДЫ

Сонымен, эксперименттік зерттеу жұмысымыздың мақсатына сай іріктелген топтардағы жануарлардың атабездерінде ерте және кешеуілдеу мерзімі аясында дамитын патологиялық үдерістерді гистологиялық әдіс арқылы айқындап, салыстырмалы түрде баға беру барысында келесі қорытындылар ұсынылған:

Эксперименттік жануарлар аталық бездерінің құрылымдық жағдайын анықтайтын гистологиялық зерттеу әдістері кешеуілдеу мерзімі аясында туындаған айқын патологиялық өзгерістердің реактивті және деструкциялық сипатын көрсеткен. ^{56}Mn әсеріне ұшыраған егеуқұйрықтардың зерттеуге алынған ағзасында қалыптасқан ерте және кешеуілдеу мерзімі аясындағы тіндік құрамының өзгеруі, негізінен ^{60}Co әсеріне қарағанда, ішкі иондаушы сәулелеудің анағұрлым улы және сенсибилизациялаушы ықпалын білдіреді.

ӘДЕБИЕТ

1 Никитин Н. А. Анатомические особенности венозного оттока от репродуктивных органов крыс /Н. А. Никитин, А. В. Никитина, А. В. Байтингер //Бюллетень сибирской медицины. – 2012. – №2. – С. 84-92.

2 Патент №21845. Способ топометрическо-дозиметрической подготовки экспериментальных животных к облучению /М. Н. Сандыбаев, Б. А. Жетписбаев, Н. А. Базарбаев и др.; Опуб. 16.11.2009, Бюл. №11. – 4 с.

3 Патент №21532. Эксперименттік жануарларды сәулелендіруге арналған тор /Б. А. Жетписбаев, Н.А. Базарбаев, М. Н. Сандыбаев, О. З. Ильдербаев; Жариял. 14.08.2009, Бюл. №8. – 4 б.

4 Рахыпбеков Т. К. Радиационно-биологический эксперимент на комплексе исследовательских реакторов «Байкал-1» /Т. К. Рахыпбеков, М. Хоши, В. Ф. Степаненко и др. //Человек. Энергия. Атом. – 2015. – №2 (24). – С. 43-45.

5 Узбеков Д. Е., Гистоморфологические процессы в ткани семенников при воздействии ионизирующего излучения /Д. Е. Узбеков, М. Хоши, Н. Ж. Чайжунусова //Междунар. журн. прикладных и фундаментальных исследований. – 2017. – №1(2). – С. 258-263.

6 Gallegos I. Immunohistochemistry expression of P53, Ki67, CD30, and CD117 and presence of clinical metastasis at diagnosis of testicular seminoma /I. Gallegos, J. P. Valdevenito, R. Miranda //Applied Immuno histochemistry and Molecular Morphology. – 2011. – V. 19, №2. – P. 147-152.

7 Gong E. Low-dose-rate radiation exposure leads to testicular damage with decreases in DNMT1 and HDAC1 in the murine testis Gong E., Shin I., Son T. et al. // Journal of Radiation Research. – 2014. – Vol. 55, №1. – P. 54-60.

8 Kerr G. D. Workshop report on atomic bomb dosimetry-review of dose related factors for the evaluation of exposures to residual radiation at Hiroshima and Nagasaki /G. D. Kerr, S. D. Egbert, I. Al-Nabulsi //Health Physics. – 2015. – V. 109, №6. – P. 581-600.

9 Murase K. Effects of the Fukushima Daiichi nuclear accident on goshawk reproduction /K. Murase, J. Murase, R. Horie //Scientific Reports. – 2015. – V. 5. – 9405 p.

10 Stepanenko V. Internal exposure to neutron-activated ^{56}Mn dioxide dioxide powder in Wistar rats: part 1: dosimetry /V. Stepanenko, T. Rakhypbekov, K. Otani //Radiation and Environmental Biophysics. – 2017. – V. 56, №1. – P. 47-54.

11 Uzbekov D. Radiation effects on morphofunctional state of the male reproductive system / D. Uzbekov, M. Hoshi, N. Chaizhunusova //Astana medical journal. – 2017. – №1(91). – P. 94-100.

REFERENCES

1 Nikitin N. A. Anatomicheskie osobennosti venoznogo ottoka ot reproduktivnyh organov krys /N. A. Nikitin, A. V. Nikitina, A. V. Bajtinger //Bjulleten' sibirskoj mediciny. – 2012. – №2. – S. 84-92.

2 Patent №21845. Sposob topometricheskо-dozimetricheskoj podgotovki jeksperimental'nyh zhivotnyh k oblucheniju /M. N. Sandybaev, B. A. Zhetpisbaev, N. A. Bazarbaev i dr.; Opub. 16.11.2009, Bjul. №11. – 4 s.

3 Patent №21532. Jeksperimenttik zhanuarlardy səulelendiruge arnalғan tor /B. A. Zhetpisbaev, N.A. Bazarbaev, M. N. Sandybaev, O. Z. Il'derbaev; Zharijal. 14.08.2009, Bjul. №8. – 4 b.

4 Rahypbekov T. K. Radiacionno-biologicheskij jeksperiment na komplekse issledovatel'skih reaktorov «Bajkal-1» /T. K. Rahypbekov, M. Hoshi, V. F. Stepanenko i dr. //Chelovek. Jenergija. Atom. – 2015. – №2(24). – S. 43-45.

5 Uzbekov D. E., Gictomopfologicheckie ppoceccy v tkani cemennikov ppi vozdejctvii ionizipujushhego izluchenija /D. E. Uzbekov, M. Hoshi, N. Zh. Chajzhunucova //Mezhdunar. zhurn. prikladnyh i fundamental'nyh issledovanij. – 2017. – №1(2). – S. 258-263.

6 Gallegos I. Immunohistochemistry expression of P53, Ki67, CD30, and CD117 and presence of clinical metastasis at diagnosis of testicular seminoma /I. Gallegos, J. P. Valdevenito, R. Miranda //Applied Immuno histochemistry and Molecular Morphology. – 2011. – V. 19, №2. – P. 147-152.

7 Gong E. Low-dose-rate radiation exposure leads to testicular damage with decreases in DNMT1 and HDAC1 in the murine testis Gong E., Shin I., Son T. et al. // Journal of Radiation Research. – 2014. – Vol. 55, №1. – P. 54-60.

8 Kerr G. D. Workshop report on atomic bomb dosimetry-review of dose related factors for the evaluation of exposures to residual radiation at Hiroshima and Nagasaki /G. D. Kerr, S. D. Egbert, I. Al-Nabulsi //Health Physics. – 2015. – V. 109, №6. – P. 581-600.

9 Murase K. Effects of the Fukushima Daiichi nuclear accident on goshawk reproduction /K. Murase, J. Murase, R. Horie //Scientific Reports. – 2015. – V. 5. – 9405 p.

10 Stepanenko V. Internal exposure to neutron-activated 56Mn dioxide dioxide powder in Wistar rats: part 1: dosimetry /V. Stepanenko, T. Rakhypbekov, K. Otani //Radiation and Environmental Biophysics. – 2017. – V. 56, №1. – P. 47-54.

11 Uzbekov D. Radiation effects on morrhofunctional state of the male rerroductive system / D. Uzbekov, M. Hoshi, N. Chaizhunusova //Astana medical journal. – 2017. – №1(91). – P. 94-100.

Поступила 25.11.2019 г.

D. Ye. Uzbekov, N. Zh. Chaizhunusova, D. M. Shabdarbayeva, G. K. Amantayeva, Y. O. Kairkhanova, A. A. Zhakipova, S. A. Apbasova, S. Ye. Uzbekova, Zh. Zh. Abishev, B. Ruslanova, A. A. Dussupova, Zh. B. Kasymbay

COMPARATIVE CHARACTERISTICS OF HISTOMORPHOLOGIC CHANGES IN THE TESTIS OF RATS EXPOSED TO INTERNAL AND EXTERNAL RADIATION

Semey medical university (Semey, Republic of Kazakhstan)

It is known that persons exposed to ionizing radiation side by side with a different of damaging effects, in particular attention to given the reproductive system. The dominant role of neutron-activated radionuclide Manganese-56 (^{56}Mn) was noted in the treatises of Japanese scientists who studied the A-bomb effects of Japanese cities deserving the interest nowaday. In this regard, the research purpose was to study the microscopic changes in the testes of rats exposed to β– and γ–radiation.

In experiment, male sex «Wistar» rats in amount of 30, weighting approximately 227-335 g. Necropsy of the animals were on the 3rd, 14th and 60th days after irradiation, then the testes removed, afterward that was fixed in 10% formalin. Tissues fragments embedded in paraffin, then sections are manufactured serial transverse 4 mm thickness which were subsequently stained by hematoxylin and eosin (H&E).

The finding of an experimental study demonstrated that neutron-activated manganese dioxide (^{56}Mn) effect the rats testis revealed a high risk level of internal radiation compared with the external radiation (^{60}Co) effects, that is confirmed by the presence of dystrophic and necrobiotic processes in late period. The data obtained confirm the role of ionizing radiation in the formation of histomorphological features depending on both dose and type of radiation.

Key words: ionizing radiation, testes, histomorphology, dystrophy, rats

Д. Е. Узбеков, Н. Ж. Чайжунусова, Д. М. Шабдарбаева, Г. К. Амантаева, Ы. О. Кайрханова, А. А. Жакипова, С. А. Апбасова, С. Е. Узбекова, Ж. Ж. Абишев, Б. Русланова, А. А. Дюсупова, Ж. Б. Касымбай

СРАВНИТЕЛЬНАЯ ХАРАКТЕРИСТИКА ГИСТОМОРФОЛОГИЧЕСКИХ ИЗМЕНЕНИЙ В СЕМЕННИКАХ КРЫС, ПОДВЕРГАВШИХСЯ ВНУТРЕННЕМУ И ВНЕШНЕМУ ОБЛУЧЕНИЮ

Медицинский университет Семей (Семей, Республика Казахстан)

Известно, что у лиц, подвергавшихся воздействию ионизирующего излучения, наряду с различными повреждающими эффектами особое место отводится репродуктивной системе. Доминирующая роль нейтронно-

активированного радионуклида Марганца-56 (^{56}Mn) отмечалась в трудах японских ученых, изучавших последствия атомной бомбардировки в городах Японии вызывает аучный интерес до настоящего времени. В связи с этим целью исследования явилось изучение гистоструктурных изменений в семенниках крыс, подвергавшихся воздействию β- и γ-излучения.

В эксперименте использованы 30 крыс-самцов линии «Вистар» массой 227-335 г. Животных подвергали некропсии на 3, 14 и 60 сут после облучения, затем извлекали семенники, после чего фиксировали в 10% формалине. Фрагменты тканей заливали в парафин, затем изготовливали поперечные серийные срезы толщиной 4 мкм, которые в дальнейшем окрашивали гематоксилином и эозином.

Результаты экспериментального исследования показали, что воздействие нейтронно-активированного диоксида марганца (^{56}Mn) на семенники крыс обусловило высокий уровень риска внутреннего облучения по сравнению с эффектами внешнего излучения (^{60}Co), что подтверждено наличием дистрофических и некробиотических процессов в поздние сроки. Полученные данные подтверждают роль ионизирующего излучения в формировании гистоморфологических признаков, зависящих как от дозы, так и от типа излучения.

Ключевые слова: ионизирующее излучение, семенники, гистоморфология, дистрофия, крысы