

© КОЛЛЕКТИВ АВТОРОВ, 2018

УДК: 616.718.49-001.5-08-07

А. А. Дюсупов<sup>1</sup>, С. А. Джумабеков<sup>2</sup>, Е. М. Манарбеков<sup>1</sup>, Т. М. Манарбекова<sup>1</sup>**ТІЗЕ ҮСТІ СҮЙЕГІ СЫНЫҒЫНЫҢ ӘРТҮРЛІ ЕМ ЖОЛДАРЫН САЛЫСТЫРЫП ТАЛДАУ**<sup>1</sup>Семей мемлекеттік медицина университеті (Семей, Қазақстан),<sup>2</sup>Қырғыз мемлекеттік медицина академиясы (Бишкек, Қырғызстан)

*Зерттеудің мақсаты:* тізе үсті сүйегінің көлденең сынығының сүйек арқылы остеосинтездеу әдісін жетілдіріп, оны клиникалық апробациядан өткізу.

*Құралдар мен әдістер:* Зерттеуге тізе үсті сүйегі сынған 48 науқас қатысты, жастары 18-77 жас. Ем түріне байланысты барлық науқастар екі топқа бөлінген: негізгі және салыстыру топтары. Бірінші және екінші топта 24 науқас. Негізгі топтағы науқастар жетілдірілген сүйек арқылы остеосинтездеу әдісімен емделді. Салыстыру тобындағы науқастарда ашық әдіспен жасалатын оперативтік (ішке енгізіліп жасалатын) ем түрі қолданылды. Екі әдісті салыстыра отырылып бағаланған көрсеткіштер асқынулардың жиілігі мен құрылымдары, ем ұзақтықтары және клиникалық-функционалдық нәтижелер.

*Зерттеу нәтижелері:* Негізгі топтағы жалпы асқынулар саны 12,5%, салыстыру тобында – 41,7% ( $p=0,040$ ). Амбулаторлы ем ұзақтығына байланысты негізгі топ ұтып отыр 2 есе, стационарлы ем – 71,4% ( $p<0,001$ ).

Негізгі топта науқастар емінің нәтижелері тек жақсы – 79,2% және қанағаттанарлық – 20,8% деп бағаланды. Салыстыру тобында жақсы нәтиже 58,3%, қанағаттанарлық 33,3% және асқынумен – 8,3% ( $p>0,05$ ).

*Қорытынды:* Тізе үсті сүйегі сынықтары кезінде сүйек арқылы остеосинтезді қолданса, ашық ішке енгізуші оперативтік еммен салыстырғанда жалпы асқынулар жиілігі. Сүйек арқылы остеосинтезді қолданғанда науқастардың жалпы ем ұзақтықтары стационарлық және амбулаториялықтың да есебінен азаяды. Емнің функционалдық нәтижесі біз ұсынған әдіс кезінде ашық оперативтік әдіспен салыстырғанда жақсырақ.

*Кілт сөздер:* тізе үсті, сынық, емдеу әдісі, сүйек арқылы остеосинтез, жедел емдеу

Қазіргі кезде тізе үсті сүйегі сынықтарын емдеу үшін негізінен ішке енгізіліп жасалатын остеосинтездеу әдістері сұранысқа ие [1, 10, 13]. Бұл таңқаларлық жағдай емес, себебі бұл әдісте тізе үсті сүйегінің сынық бөліктері мықты бекігендіктен, төртбасты бұлшықеттен келетін тартылыс күші оларды орнынан тайдыруға жетпейді. Сонымен қатар енгізіліп жасалатын остеосинтездеудің айтарлықтай ыңғайсыз жақтары да жоқ емес, біріншіден уақыт өте келе қайталап оперативті ем жасап құрылғыны алуды қажет етеді. Сол себепті Илизаров әдісіне ұқсас сүйек арқылы остеосинтездеу әдісін жетілдіріп дамыту болашағы зор жұмыс болып табылады [5, 6].

Әлемдік және отандық травматологиялық тәжірибеде сондай әдіс түрлері жасалған, бірақ кең тарала қоймаған. Бұндай емдеу жолының негізгі кемшілігі сынық бөліктерінің сагиттальді жазықтықта екіншілік орнынан тайып, тізе үсті сүйегінің артқы жағынан «баспалдақ» түзілуі болып табылады. Осындай асқырудың алдын алу үшін тізе үсті сүйегі сынығы бөліктерін кемінде екі жазықтықтан бекітетін құрылғы қолдану қажет.

**Зерттеудің мақсаты** – тізе үсті сүйегінің көлденең сынығының сүйек арқылы остеосинтездеу әдісін жетілдіріп, оны клиникалық апробациядан өткізу.

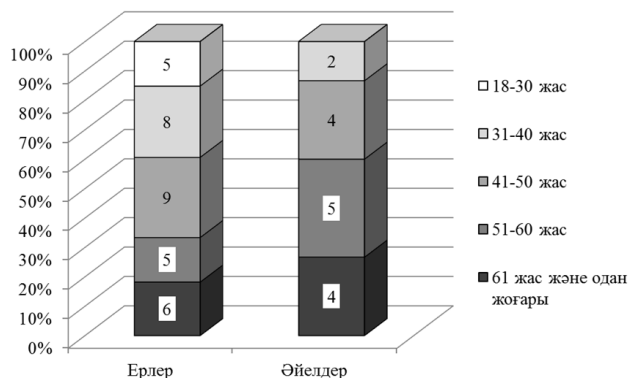
**ҚҰРАЛДАР МЕН ӘДІСТЕР**

Зерттеуге тізе үсті сүйегі сынған 48 науқас қатысты, олардың 33 ер адам (73,3%) және 15 әйел адамдар (26,7%) жастары 18 жоғары (ең ересек науқастың жарақат алған кездегі жасы 77-де болды). Топтардағы орташа жас мөлшері  $48,0 \pm 4,4$  жас. 1 суретте науқастардың жастары мен жыныстарына байланысты таралуы көрсетілген.

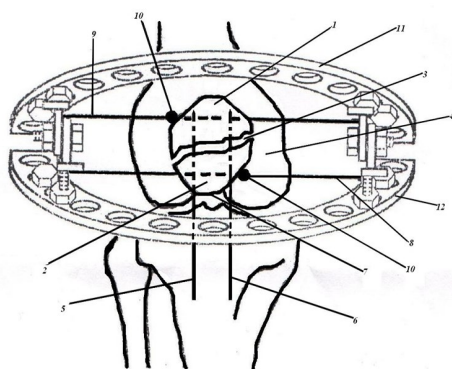
Осындай жарақат түрінің жас ер адамдар арасында салыстырмалы түрде жиі кездесетіні байқалады. Ем түріне байланысты барлық науқастар екі топқа бөлінген: негізгі және салыстыру топтары. Бірінші топта 24 науқас – 16 ер және 8 әйел, екінші топта – 17 ер және 7 әйел адамдар. Ажыратылған топтарда орташа жас мөлшері де әртүрлі –  $48,3 \pm 4,6$  және  $47,7 \pm 4,3$  сәйкесінше. Негізгі топтағы науқастар жетілдірілген сүйек арқылы остеосинтездеу әдісімен емделді.

Спинальді немесе перидуральді өткізгіш жансыздандыру арқылы зақымдалған аяқты мүмкіндігінше тізе буынында жазу керек, осы кезде төртбасты бұлшықет босаңсып, сынықтың проксимальді бөлігіне түсетін бұлшықет сіңірінің күші азайып, сынық бөліктерінің біріне жақындауы жеңілдейді (сурет 2).

айдаршық аралық кеңістігінің буын бетіне жанастырады. Ортан жіліктің айдаршық аралық кеңістігінің буын бетінің шеміршегіне сынықтың бөліктері анатомиялық жағынан



1 сурет – Жалпы топтағы науқастардың жасжынысқа байланысты таралуы



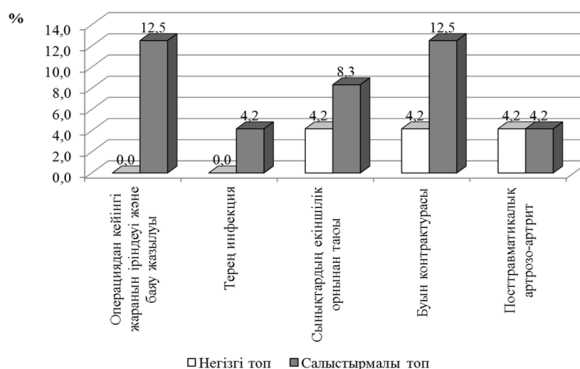
2 сурет – Тізе үсті сүйегі сынығының сүйек арқылы остеосинтездеу әдісі

сәйкес келетіндіктен, сынық бөліктері сагитальді жазықтықта орнынан тайып шығып кетпейді.

Осы қалыпта сынық бөліктерін бекіту үшін фронтальді жазықтықта екі біз өткізіледі. Біздер екі жақтан сынықтың дистальді бөлігінің ұштарына 0,7-1,0 см қашықтықта бір-біріне параллельді, сыну сызығына перпендикулярлы бағытта сынық бөліктері бойымен өтіп, тері асты қабатынан шығуы керек. Тізе үсті сүйегі сынығының бөліктері мен біздердің дұрыс орналасуы қорытынды рентген суреті арқылы тексеріледі.

Жоғарыда келтірілген репозиция мен фиксация әрекеттері дұрыс жасалса, компрессиялаушы біздерді өткізгенде сынық бөліктері екіншілік орнынан тайып шықпайды.

Ары қарай сынық бөліктері арқылы горизонтальді жазықтықта біздердің осіне перпендикулярлы бір-біріне қарама-қарсы бағытта тіреуші алаңдары бар біздер сынық бөліктерінің кортикальді қабатына тірелгенге дейін енгізіледі. Біздерді Г.А.Илизаров аппаратының жарты сақиналарына барынша керіп тұрып орналастырып, сынықтың бөліктері сыну сызығына жақындағанға дейін компрессиялайды.



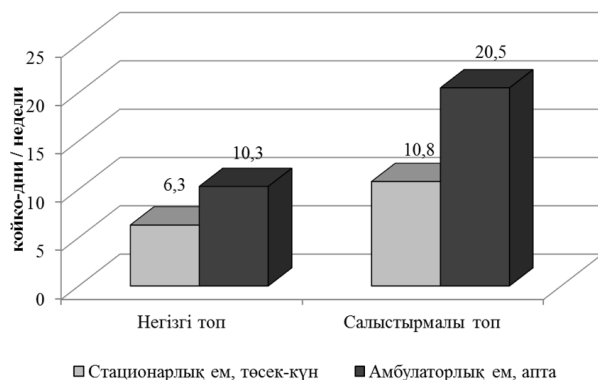
3 сурет – Салыстыру топтарында тізе үсті сүйегі сынықтарын емдеу кезінде дамыған асқынулар

- 1 – тізе үсті сүйегінің проксимальді сынық бөлігі
- 2 – тізе үсті сүйегінің дистальді сынық бөлігі
- 3 – сыну сызығы
- 4 – сан сүйегінің айдаршық аралық бөлімі
- 5,6 – фронтальді жазықтықта өткізілген біздер
- 7 – шеткі сынық бөлігінің ұшы
- 8,9 – горизонтальді жазықтықта өткізілген біздер
- 10 – біздердің тіреуіш алаңдары
- 11,12 – Г. А. Илизаров аппаратының жарты сақиналары

Компрессия дәрежесін екі кескіндегі бақылау рентген суреті арқылы бағалай отырып, бөліктер арасындағы саңылау жоғалғанға дейін жылжытып бекітеді. Осыдан кейін сынықтың бөліктерін орнына келтіріп ұстап тұрған біздерді суырып алып тастайды. Егер сынық бөліктерінің бірі екіншісіне қатысты орнынан жылжып кетіп, сынық бөліктерінің буын беттерінде «баспалдақ» түзілу қаупі болса, біздердің дистальді ұштарын қысқартып, 4-5 аптаға сынық бөліктерінің фиброзды бітісу белгілері пайда болғанға дейін қалдыруға болады.

Екі жарты сақиналар мен сынық бөліктерін компрессиялаушы біздері бар аппарат аяқта сынық толық біткенге дейін тұрады. Салыстыру тобындағы науқастарда ашық әдіспен жасалатын оперативтік (ішке енгізіліп жасалатын) ем түрі қолданылды. Екі әдісті салыстыра отырылып бағаланған көрсеткіштер асқынулардың жиілігі мен құрылымдары, стационарлық және амбулаторлық ем ұзақтықтары және клиникалық-функционалдық нәтижелер. Салыстырмалы түрдегі мағыналарды өзара салыстыру үшін Пирсон  $\chi^2$  критеріі мен екі жақты нүктелі Фишер (t) әдістері пайдаланылды [3].

Нөлдік гипотезаны жоққа шығару үшін шекаралық статистикалық маңызды критерий ретінде  $p < 0,05$  қарастырдық.



4 сурет – Салыстыру топтарындағы науқастардың стационарлық және амбулаторлық ем ұзақтықтары

### ЗЕРТТЕУ НӘТИЖЕЛЕРІ

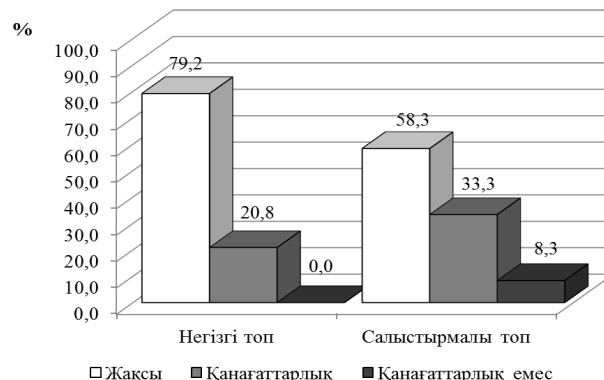Ерте және алшақтаған кезеңдердегі остеосинтездеудің клиникалық нәтижелері асқынулар жиілігі түрінде ұсынылды (сурет 3).

Жаралық инфекциямен байланысты асқынулар тек ашық остеосинтездеу әдісін қолданған кезде үш науқаста кездесті, олардың біреуінде операциядан кейінгі жараның жазылуының ұзаққа созылуы инфекцияның тереңге өтуіне байланысты болды және ол кісінде емді қайталауға тура келді.

Сынық бөліктерінің екіншілік орнынан тайып шығуы негізгі топта бір науқаста, ал салыстыру тобында екі науқаста кездесті. Салыстыру тобындағы екі науқасқа да қайтадан оперативтік ем жасалды. Жарақаттан кейінгі артрозды артриттің аздаған клиникалық көрінісі екі топта да бір жағдайдан көрініс тапты. Бірақ тізе буынының контрактурасы салыстыру тобының үш науқасында және негізгі топтың бір науқасында дамыды.

Негізгі топтағы жалпы асқынулар саны 12,5%, салыстыру тобында – 41,7% (айырмашылығы 3,33 рет,  $\chi^2=5,38$ ,  $p=0,040$ ). Оның ішіндегі екі түрлі асқыну негізгі топ есебінен (8,3%) болса, салыстыру тобында алты асқыну түрі кездескен (25,0%). Бұл көрсеткіш бойынша айырмашылық 3 есеге болды ( $\chi^2=5,03$ ,  $p=0,044$ ). 4 суретте негізгі және салыстыру топтарындағы науқастардың ем ұзақтықтары көрсетілген.

Науқастардың алған амбулаторлық емдерінің ұзақтықтары арасында айтарлықтай айырмашылық болды (остеосинтезден соң металлоконструкцияны алудан кейінгі кезеңде науқастардың реабилитация уақыты екі есеге артқан). Стационарлық ем ұзақтығына байланысты негізгі топ ұтып отыр 71,4%. Екі жағдайда да бұл айырмашылықтар статистикалық тұрғыдан маңызды болып шықты ( $p<0,001$ ).



5 сурет – Тізе үсті сынығы емінің функционалдық нәтижелері

Емнің функционалдық нәтижелері 5 суретте көрсетілген.

Айта кетерлігі, негізгі топта қанағаттанарлық емес деп бағаланатын тізе буынының қозғалысы 50% шектеліп контрактура дамыған жағдай болған жоқ. Бұл топтағы науқастар емінің нәтижелері тек жақсы (қозғалыстың толық қалпына келуі ауырсыну сезімсіз) – 79,2% және қанағаттанарлық – 20,8% деп бағаланды. Дегенмен, топтар арасында нәтижелер жиілігі бойынша айтарлықтай өзгешеліктер болған жоқ.

Салыстыру тобында жақсы нәтиже 58,3%, қанағаттанарлық 33,3% және асқынумен жүрген қанағаттанарлық емес жағдай екі науқаста кездесті (8,3%).

### НӘТИЖЕЛЕРДІ ТАЛДАУ

Отандық травматологиялық тәжірибеде тізе үсті сүйегі сынығын емдеу үшін әртүрлі металлды құрылғыларды пайдаланатын тізе үстілік ашық оперативтік ем түрлері негізгі орында болып отыр [4, 9]. Сынық бөліктерін тура репозициялауға мүмкіндік беретіндіктен және көбінесе айтарлықтай жақсы фиксация жасалатындықтан бұл әдіс ұтымды, бірақ бұл әдістің кемшіліктері де жоқ емес. Оперативтік ем жүргізілу барысында операциялық жарақат болатындықтан, сонымен байланысты дамыған асқынулар қосымша емді талап етеді. Конструкцияны шешіп алу үшін, жараны емдеп, жаралық инфекцияның алдын алу үшін науқасты қайтадан ауруханаға (аздаған уақытқа болсын) жатқызып оперативтік ем көрсету қажеттігі тағы бар [8, 11]. Сонымен қатар әдебиет мәліметтері және біздің клиникалық тәжірибеміз көрсеткендей, қолданылып жатқан құрылғылардың барлығы бірдей берік фиксацияны қамтамасыз ете алмайды. Құрылғының немесе сол жердегі сүйек кемігінің бұзылуына байланысты екіншілік орнынан таю

сынды өте ауыр асқыну түрлері де кездесті. Алдын алу шаралары нәтижесіз болып дамыған жаралық инфекция дамуы да сынықтың емін нәтижесіз етеді [7, 12].

Жоғарыда сипатталған әдіспен салыстырғанды сүйек арқылы остеосинтез әдісі кезінде тіндер барынша аз жарақаттанады (сынықтың осындай орналасуы кезінде ешбір біз буын беті бойымен өтпейтіндігін ескеру қажет).

Әлемдік және отандық клиникалық тәжірибеде тізе үсті сүйегі сынығы кезінде осындай техниканың қолданылғаны туралы мысалдар бар [2,6]. Өз жұмысымызда біз ашық оперативтік емнен нәтижесі жақсырақ жетілдірілген әдісті қолданып отырмыз.

### ҚОРЫТЫНДЫ

Тізе үсті сүйегі сынықтары кезінде сүйек арқылы остеосинтезді қолданса, ашық ішке енгізуші оперативтік еммен салыстырғанда жалпы асқынулар жиілігі 3,33 есеге азаяды ( $p=0,040$ ).

Сүйек арқылы остеосинтезді қолданғанда науқастардың жалпы ем ұзақтықтары стационарлық және амбулаториялықтың да есебінен азаяды ( $p<0,001$ ).

Емнің функционалдық нәтижесі біз ұсынған әдіс кезінде ашық оперативтік әдіспен салыстырғанда жақсырақ, бірақ айтарлықтай емес. Сүйек арқылы остеосинтезді қолданғанда қанағаттанарлық емес нәтиже болған жоқ.

### ӘДЕБИЕТ

1 Ахтямов И. Ф. Отдаленные результаты реабилитации больных после оперативного лечения внутрисуставных переломов области коленного сустава /И. Ф. Ахтямов, Г. М. Кривошапка, С. В. Кривошапка //Вестн. Травматологии и ортопедии им. Н. Н. Приорова. – 2002. – №2. – С. 42-46.

2 Бейдик О. В. Пути оптимизации лечения больных с травмами и деформациями конечностей методом наружного чрескостного остеосинтеза: Автореф. дис. ...д-ра мед. наук. – Самара, 1999. – 39 с.

3 Гланц С. Медико-биологическая статистика. – М.: Практика, 1999 – 459 с.

4 Дубров В. Э. Хирургическая тактика и результаты лечения при переломах наколенника /В. Э. Дубров, С. Г. Гиршин //Хирургия. – 1991. – №12. – С. 36-41.

5 Каплунов О. А. Чрескостный остеосинтез по Илизарову в травматологии и ортопедии. – М.: ГЭОТАР-МЕД, 2002. – 301 с.

6 Левченко К. К. Лечение переломов надколенника с использованием аппаратов внешней фиксации /К. К. Левченко, О. В. Бей-

дик, М. Б. Литвак //Саратов. науч.-мед. журн. – 2008. – №3(21). – С. 95-96.

7 Литвина Е. А. Современное хирургическое лечение множественных и сочетанных переломов костей конечностей и таза: Автореф. дис. ...д-ра мед. наук. – М., 2010. – 38 с.

8 Рябчиков И. В. Биомеханические аспекты восстановления опорной и динамической функции пациентов с около- и внутрисуставными переломами костей нижних конечностей: Автореф. дис. ...д-ра мед. наук – Казань, 2014. – 22 с.

9 Сергеев С. В. Современные методы остеосинтеза костей при острой травме опорно-двигательного аппарата: Учеб. пособие /С. В. Сергеев, Н. В. Загородний, Н. А. Абдулхабибова. – М., 2008. – 222 с.

10 Bostman O. Comminuted displaced fractures of the patella /O. Bostman, O. Kiviluoto, J. Nirhamo //Injury. – 2001. – V. 13. – P. 196-202.

11 Bostman O. Fractures of the patella treated by operation /O. Bostman, O. Kiviluoto, S. Santavirta //Arch. Orthop. Trauma. Surg. – 2003. – V. 102 (2). – P. 78-81.

12 Gwinner C. Current concepts review: Fractures of the patella /C. Gwinner, S. Märdian, P. Schwabe //GMS Interdiscip. Plast. Reconstr. Surg. DGPW. – 2016. – V. 5. – Doc. 01.

13 Schuett D. J. Current Treatment Strategies for Patella Fractures /D. J. Schuett, M. E. Hake, C. Mauffrey //Orthopedics. – 2015. – V. 38 (6). – P. 377-384.

### REFERENCES

1 Ahtjamov I. F. Otdalennye rezul'taty rehabilitacii bol'nyh posle operativnogo lechenija vnutrisustavnyh perelomov oblasti kolennogo sustava /I. F. Ahtjamov, G. M. Krivoshapko, C. B. Krivoshapko //Vestn. travmatologii i ortopedii im. N. N. Priorova. – 2002. – №2. – S. 42-46.

2 Bejdik O. V. Puti optimizacii lechenija bol'nyh s travmami i deformacijami konechnostej metodom naruzhnogo chreskostnogo osteosintez: Avtoref. dis. ...d-ra med. nauk. – Samara, 1999. – 39 s.

3 Glanc S. Mediko-biologicheskaja statistika. – M.: Praktika, 1999 – 459 s.

4 Dubrov V. Je. Hirurgicheskaja taktika i rezul'taty lechenija pri perelomah nakolennika /V. Je. Dubrov, S. G. Girshin //Hirurgija. – 1991. – №12. – S. 36-41.

5 Kaplunov O. A. Chreskostnyj osteosintez po Ilizarovu v travmatologii i ortopedii. – M.: GJeOTAR-MED, 2002. – 301 s.

6 Levchenko K. K. Lechenie perelomov nadkolennika s ispol'zovaniem apparatov vneshnej fiksacii /K. K. Levchenko, O. V. Bejdik, M. B.

Litvak //Saratov. nauch.-med. zhurn. – 2008. – №3(21). – S. 95-96.

7 Litvina E. A. Sovremennoe hirurghicheskoe lechenie mnozhestvennyh i sochetannyh perelomov kostej konechnostej i taza: Avtoref. dis. ...d-ra med. nauk. – M., 2010. – 38 s.

8 Rjabchikov I. V. Biomechanicheskie aspekty vosstanovlenija opornoj i dinamicheskoj funkcii pacientov s okolo- i vnutrisustavnymi perelomami kostej nizhnih konechnostej: Avtoref. dis. ...d-ra med. nauk – Kazan', 2014. – 22 s.

9 Sergeev S. V. Sovremennye metody osteosinteza kostej pri ostroj travme oporno-dvigatel'nogo apparata: Ucheb. posobie /S. V. Sergeev, N. V. Zagorodnij, N. A. Abdulhabibova. – M., 2008. – 222 s.

10 Bostman O. Comminuted displaced fractures of the patella /O. Bostman, O. Kiviluoto, J. Nirhamo //Injury.– 2001.– V. 13. – P. 196-202.

11 Bostman O. Fractures of the patella treated by operation /O. Bostman, O. Kiviluoto, S. Santavirta //Arch. Orthop. Trauma. Surg. – 2003. – V. 102 (2). – P. 78-81.

12 Gwinner C. Current concepts review: Fractures of the patella /C. Gwinner, S. Märdian, P. Schwabe //GMS Interdiscip. Plast. Reconstr. Surg. DGPW. – 2016. – V. 5. – Doc. 01.

13 Schuett D. J. Current Treatment Strategies for Patella Fractures /D. J. Schuett, M. E. Hake, C. Mauffrey //Orthopedics. – 2015. – V. 38 (6). – P. 377-384.

Поступила 27.03.2018

A. A. Dyusupov<sup>1</sup>, S. A. Dzhumabekov<sup>2</sup>, Ye. M. Manarbekov<sup>1</sup>

COMPARATIVE ANALYSIS OF THE RESULTS OF TREATMENT OF PATELLA FRACTURES BY METHODS

<sup>1</sup>Semey state medical university (Semey, Kazakhstan),

<sup>2</sup>Kyrgyz state medical academy (Bishkek, Kyrgyzstan)

*The aim* of the investigation was to improve the method of transosseous spinal osteosynthesis with transverse patellar fractures and its clinical approbation.

*Materials and methods:* The study included 48 patients with patellar fractures, aged 18-77 years. All patients were divided into 2 groups: basic and comparisons – for 24 patients. In the main group, the treatment was carried out using an improved method of transosseous osteosynthesis. The patients of the comparison group underwent surgical treatment (submerged osteosynthesis) by the open method. The frequency and structure of complications, duration of inpatient and out-patient treatment, clinical and functional outcomes were subjected to a comparative evaluation.

*Results of the study:* The overall complication rate in the main group was 12.5%, in the comparison group – 41.7% (p=0.040). Differences in duration of outpatient treatment were 2 times, inpatient treatment – 71.4% in favor of the main group (p <0.001). In the main group, only good results entered the structure – 79.2% and satisfactory – 20.8%. In the comparison group, good results were observed in 58.3% of cases, satisfactory – 33.3% and unsatisfactory ones were obtained at 8.3% (p>0,05).

*Conclusion:* The use of the transosseous osteosynthesis technique for patella fractures in comparison with open submerged osteosynthesis methods provides a decrease in the overall incidence of complications, a significant reduction in the overall duration of treatment of patients is achieved in both inpatient and outpatient settings. The functional results of treatment for transosseous osteosynthesis by our method are better than in open operations, although the differences were insignificant.

*Key words:* patella, fracture, method of treatment, transosseous osteosynthesis, surgical treatment

A. A. Дюсупов<sup>1</sup>, С. А. Джумабеков<sup>2</sup>, Е. М. Манарбеков<sup>1</sup>

СРАВНИТЕЛЬНЫЙ АНАЛИЗ РЕЗУЛЬТАТОВ ЛЕЧЕНИЯ ПЕРЕЛОМОВ НАДКОЛЕННИКА РАЗЛИЧНЫМИ СПОСОБАМИ

<sup>1</sup>Государственный медицинский университет г. Семей (Семей, Казахстан),

<sup>2</sup>Кыргызская государственная медицинская академия (Бишкек, Кыргызстан)

*Цель исследования* – совершенствование способа черескостного спицевого остеосинтеза при поперечных переломах надколенника и его клиническая апробация.

*Материалы и методы:* В исследование включены 48 пациентов с переломами надколенника в возрасте 18-77 лет. Все пациенты были распределены на 2 группы: основную и сравнения – по 24 больных. В основной группе лечение проводилось путем применения усовершенствованного способа черескостного остеосинтеза, в группе сравнения – оперативное лечение (погружной остеосинтез) открытым способом. Определяли частоту и структуру осложнений, продолжительность лечения, клинико-функциональные исходы.

*Результаты исследования:* Общая частота осложнений в основной группе составила 12,5%, в группе сравнения – 41,7% (p=0,040). Различия по продолжительности амбулаторного лечения составили 2 раза, стационарного – 71,4% в пользу основной группы (p<0,001). В основной группе в структуру вошли только хорошие (79,2%) и удовлетворительные результаты (20,8%). В группе сравнения хорошие результаты наблюдались в 58,3% случаев, удовлетворительные – в 33,3% и неудовлетворительные – в 8,3% случаев (p>0,05).

*Заключение:* Применение черескостного остеосинтеза при переломах надколенника в сравнении с открытыми способами обеспечивает снижение общей частоты осложнений, значимое уменьшение общей продолжительности лечения больных как в стационаре, так и в амбулаторных условиях. Функциональные результаты лечения использованным методом являются лучшими, чем при открытых операциях.

*Ключевые слова:* надколенник, перелом, способ лечения, черескостный остеосинтез, оперативное лечение