

© КОЛЛЕКТИВ АВТОРОВ, 2019

УДК: 612.017.3:616.34-002

**Е. К. Камышанский, О. А. Костылева, Т. Н. Быкова, Jay Prakash, Gupta Devlal,  
Н. Б. Медетова**

### **КРИПТОГЕННЫЙ ЭОЗИНОФИЛЬНЫЙ МЕЗЕНТЕРИАЛЬНЫЙ ВАСКУЛИТ С ЛЕТАЛЬНЫМ ИСХОДОМ: ВОЗМОЖНОСТЬ ЛАТЕНТНОГО ТЕЧЕНИЯ ГИПЕРЭОЗИНОФИЛЬНОГО СИНДРОМА**

Медицинский университет Караганды (Караганда, Казахстан)

Идиопатический гиперэозинофильный синдром в практической деятельности определяется как длительная эозинофилия без установленной причины и с наличием дисфункции органов и систем. В патологический процесс наиболее часто вовлечены сердце, центральная и периферическая нервная система, легкие и кожа. В представленном наблюдении эозинофильного поражения желудочно-кишечного тракта с летальным исходом клиническая картина характеризовалась типичными симптомами острого аппендицита. После аппендэктомии наблюдалась выраженная эозинофилия в периферической крови, присоединение неврологических нарушений и развитие полиорганной недостаточности. Гистологическое исследование показало выраженную эозинофильную инфильтрацию в стенке брыжейки червеобразного отростка и тонкого кишечника с облитерирующей ангиопатией и хронической ишемией стенки кишечника. Таким образом, мы полагаем, что в данном случае имело место латентное течение гиперэозинофильного синдрома с преимущественным поражением желудочно-кишечного тракта.

*Ключевые слова:* эозинофильный васкулит, желудочно-кишечный тракт, неврологические нарушения

Эозинофильный васкулит – редкая патология спектра гиперэозинофильных синдромов. Эозинофильные синдромы являются гетерогенной группой расстройств, объединяющими признаками которой служат необъяснимая эозинофилия и нарушение функции органов, прямо или косвенно связанные с активностью эозинофилов.

Несмотря на несомненные успехи в изучении патогенетических, биохимических и иммунологических механизмов эозинофилии в последние несколько лет, этиология и патогенез этих расстройств до сих пор неизвестны. Синдромы классифицируются в соответствии с определенными эмпирическими критериями и патологическими особенностями.

Диагностика данных состояний часто является сложной задачей, кроме того, клинические признаки, имеющиеся у отдельного пациента, могут не соответствовать всем необходимым критериям. Ассоциация мезентериальной эозинофильной инфильтрации с васкулитом и тромбозом, вызывающим ишемию слизистой оболочки, встречается редко. Поэтому клинико-морфологические сопоставления в таких случаях представляют собой диагностическую проблему.

Представляем собственное клиническое наблюдение латентного течения гиперэозинофильного синдрома с мезентериальной эозинофильной васкулопатией, не соответствующего классическим критериям гиперэозинофильного синдрома и клинически манифестирующего после оперативного вмешательства по поводу острого аппендицита.

*Пациентка К., 67 лет, госпитализирована*

*на с жалобами на умеренные боли в правой подвздошной области, возникшие на фоне полного благополучия за 2 сут до обращения. Боли возникли сначала в эпигастральной области, а затем сместились в правую подвздошную область. Состояла на учете у эндокринолога по поводу аутоиммунного тиреоидита.*

*При объективном осмотре выявлено локальное напряжение и болезненность в правой подвздошной области, положительные синдромы раздражения брюшины. В общем анализе крови наблюдался лейкоцитоз ( $13,3 \times 10^9/\text{л}$ ), содержание эозинофилов составляло 1%. Был поставлен клинический диагноз «Острый аппендицит» и проведено оперативное лечение. Червеобразный отросток был увеличен, отечен, гиперемирован и булавовидно утолщен в дистальном отделе.*

*При гистологическом исследовании ткани червеобразного отростка выявлена выраженная инфильтрация полиморфноядерными лейкоцитами с преобладанием эозинофилов, выраженный диффузный эозинофильный васкулит сосудов брыжейки отростка с некробиозом эндотелия, фибриноидным некрозом стенки и наличием в просвете сосудов как свежих (фибриновых, гиалиновых и смешанных), так и rekanализированных тромбов.*

*На 3 сут после оперативного вмешательства появились жалобы на выраженную общую слабость, больная стала заторможенной, вялой. Уровень эозинофилов повысился до 20%. Уровень тромбоцитов в динамике снизился до  $50 \times 10^9/\text{л}$ , затем до  $4 \times 10^9/\text{л}$ . При диагностической лапаротомии выявлено, что петли тонкой кишки с геморрагическими высыпа-*

ниями, на брыжейке тонкой кишки вокруг сосудов имеются множественные плотные узелковые образования. В сигмовидной кишке и в ее брыжейке также определялось множество мелкоочечных кровоизлияний.

Пациентка умерла на десятый день после госпитализации. Клинически был выставлен диагноз инфаркта головного мозга, вызванного тромбозом мозговых артерий и неуточненная тромбоцитопения.

При патологоанатомическом исследовании трупа были обнаружены массивные сливающиеся кровоизлияния, поражающие париетальную, висцеральную брюшину, брыжейку тонкой и толстой кишки и сальник, также множественные кровоизлияния обнаружены в печени, надпочечниках, почках, легких, желудке. Также имелись морфологические признаки эозинофильного мезентериального васкулита. В научной литературе сообщается о различных случаях эозинофильного васкулита, ассоциированного с тромбозом. Однако локальная эозинофильная васкулопатия мезентериальных сосудов в доступной научной литературе не описывается.

Мезентериальный васкулит может вызвать развитие ишемии стенки кишечника, прогрессирующей до язвы с перфорацией, кровотечение или кишечный инфаркт [1, 2, 7], при которых смертность составляет до 60~80%. Мезентериальный васкулит, имеющий место при болезни Крона, ревматоидном артрите, склеродермии, гранулематозном периартерите, пурпуре Шенлейна-Геноха, гранулематозе Вегенера и синдроме Чург-Стросса, как правило, представляет собой острую хирургическую проблему – кровотечение, перфорацию [2]. Однако в случае с пациенткой К. имело место длительное хроническое поражение тонкого кишечника с прогрессирующим фиброзом и облитерирующей васкулопатией. При этом пациентка страдала аутоиммунным тиреоидитом, который, как было показано в ряде исследований, тоже может ассоциироваться с гиперэозинофилией [7].

Морфологический анализ гистологического материала данного клинического случая показал наличие диффузной лимфоплазмочитарной и эозинофильной инфильтрации, фиброз и облитерирующий васкулит с локальным выраженным поражением мезентериальных сосудов.

Также в послеоперационный период у пациентки К. были выявлены клинические признаки острого нарушения мозгового кровообращения. В ранее опубликованных научных

работах была показана связь гиперэозинофилии с развитием эндотелиального повреждения микроциркуляторного русла центральной нервной системы. У пациентов с гиперэозинофилией развивается эозинофильная васкулопатия сосудов головного мозга за счет выделения эозинофилами ряда цитопатических медиаторов, таких как, например, основной белок. Основным белком является мощным стимулятором активации и агрегации тромбоцитов, связываясь с тромбомодулином и снижая его способность ингибировать свертывающий каскад.

Гиперэозинофилия периферической крови ассоциированная с тромбоемболическим поражением артериального русла и тромбоемболическими инфарктами внутренних органов была подтверждена рядом экспериментальных сообщений [2, 4, 6].

Другим возможным механизмом ишемических изменений внутренних органов является развитие гипервязкости крови с локальным образованием тромбов. Ряд исследователей указывают, что при гиперэозинофилии ишемическое повреждение головного мозга может быть состоянием при полицитемии микроциркуляторного русла [5, 6]. Однако даже в таких случаях причиной церебральной ишемии является скорее всего микротромбэмболия, связанная с протромботическим состоянием, а не с местным артериальным тромбозом [1]. Этим может объясняться отсутствие визуальных структурных изменений головного мозга пациентки К. при КТ-исследовании.

Так, можно отметить несоответствие между клиническими данными и морфологической картиной эозинофильного поражения сосудов желудочно-кишечного тракта, который может являться проявлением скрытого течения гиперэозинофильного синдрома.

Таким образом, представленный случай из клинической практики интересен наблюдением латентной (скрытой) формой гиперэозинофильного состояния с острой декомпенсацией после операционного вмешательства. Данный клинический случай демонстрирует проблемы диагностики и лечения подобных патологических состояний. Гиперэозинофильные синдромы и состояния представлены большой группой гетерогенных патологий, проявляющихся широким спектром клинических признаков, что может вызывать трудности диагностики отдельных случаев гиперэозинофилии, особенно у пациентов с атипичным течением. В настоящее время диагноз гиперэозинофилии основывается на совокупности клинических, морфологических и лабо-

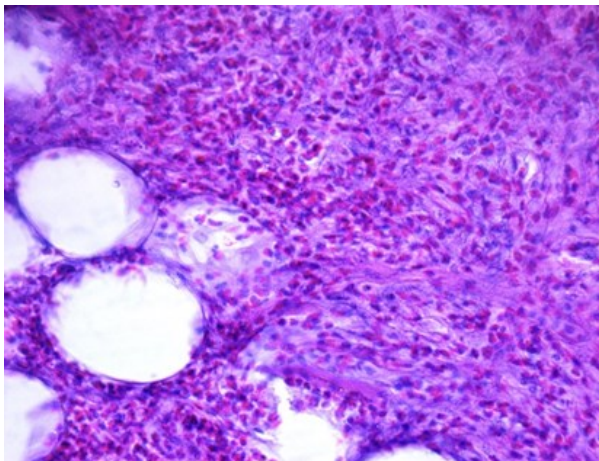


Рисунок 1 – Склероз и выраженная эозинофильная инфильтрация брыжейки червеобразного отростка. Ув.: x400, окраска гематоксилином и эозином

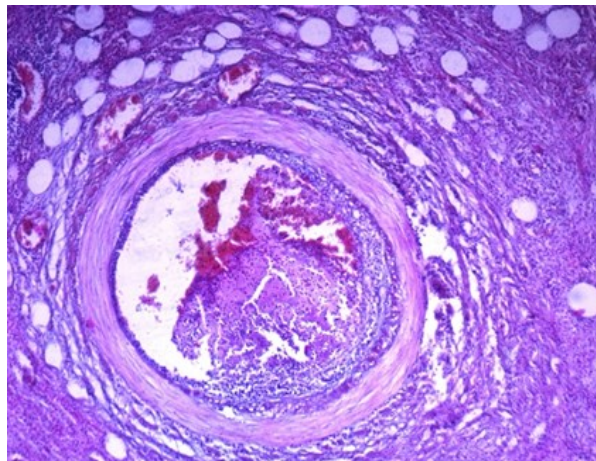


Рисунок 2 – Склероз стенки сосуда червеобразного отростка, смешанный тромб в просвете сосуда. Ув.: x200, окраска гематоксилином и эозином

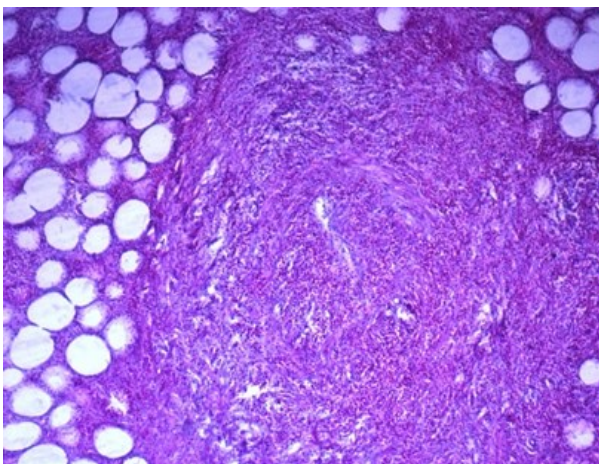


Рисунок 3 – Склероз и тотальная облитерация просвета сосуда. Эозинофильный инфильтрат в стенке сосуда и периваскулярной зоне. Ув.: x200, окраска гематоксилином и эозином.

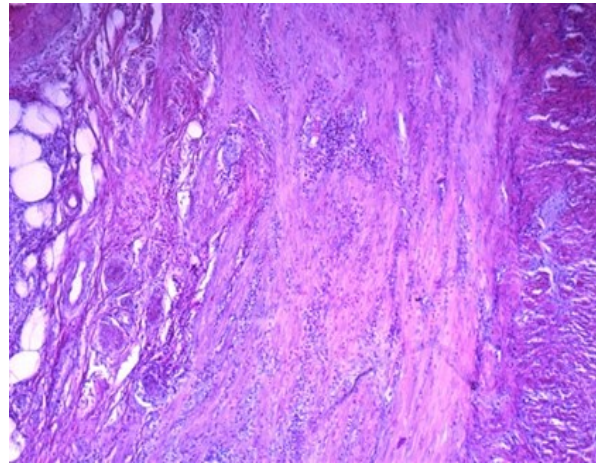


Рисунок 4 – Склероз стенки тонкой кишки. Организованные тромбы в сосудах микроциркуляторного русла. Ув.: x200, окраска гематоксилином и эозином

раторных данных, однако предлагаемые критерии гиперэозинофильных синдромов и состояний [2,7] основаны не на патогенетических механизмах и надежных количественных маркерах. При этом известно, что выраженная инфильтрация тканей эозинофилами в ряде случаев может протекать при отсутствии гиперэозинофилии в крови [4]. Поэтому необходимы дополнительные исследования для совершенствования диагностических критериев гиперэозинофильных синдромов и состояний.

Можно предполагать, что научно-прикладные данные атипичного течения синдрома гиперэозинофилии очень скудны за счет недооценки и отсутствия четких критериев диагностики подобных процессов, что не дает возможности стратифицировать группу риска больных с последующей индивидуализированной терапией.

### ЛИТЕРАТУРА

1 Савчук Е. А. Неврологические осложнения эозинофильного васкулита (клинический случай) /Е. А. Савчук, А. В. Петров, Н. Н. Иошина //Крымский терапевтический журн. – 2015. – №3. – С. 69-72.

2 Contemporary consensus proposal on criteria and classification of eosinophilic disorders and related syndromes //J. Allergy Clin. Immunol. – 2012. – V. 130 (3). – P. 607-612.

3 Corral-Gudino L. Differences in the incidence of microscopic polyangiitis and granulomatosis with polyangiitis /L. Corral-Gudino, M. Boro-Cengotita-Bengoia, J. L. Lerma-Marquez // J. Rheumatol. – 2011. – №38. – P. 2494-2496.

4 de Lind van Wijngaarden R. A. Hypotheses on the etiology of antineutrophil cytoplasmic autoantibody associated vasculitis: the cause is hidden, but the result is known / R. A. de Lind van Wijngaarden, L. van Rijn, E. C. Hagen //J.

Clin. Am. Soc. Nephrol. – 2008. – №3. – P. 237-252.

5 Fujimoto S. Comparison of the epidemiology of anti-neutrophil cytoplasmic antibody-associated vasculitis between Japan and the UK /S. Fujimoto, R. Watts, S. Kobayashi //Rheumatology. – 2011. – №50. – P. 1916-1920.

6 McMillan H. J. Watershed infarction due to acute hypereosinophilia /H. J. McMillan, D. L. Johnston, A. Doja //Neurology. – 2008. – №70. – P. 80-82.

7 Moszkowicz D. Ischemic colitis: the ABCs of diagnosis and surgical management /D. Moszkowicz, A. Mariani, C. Tresallet //J. Visc. Surg. – 2013. – №150. – P.19-28.

**REFERENCES**

1 Savchuk E. A. Nevrologicheskie oslozheniya jeozinofil'nogo vaskulita (klinicheskij sluchaj) /E. A. Savchuk, A. V. Petrov, N. N. Ioshina //Krymskij terapevticheskij zhurn. – 2015. – №3. – S. 69-72.

2 Contemporary consensus proposal on criteria and classification of eosinophilic disorders and related syndromes //J. Allergy Clin. Immunol. – 2012. – V. 130 (3). – R. 607-612.

3 Corral-Gudino L. Differences in the

incidence of microscopic polyangiitis and granulomatosis with polyangiitis /L. Corral-Gudino, M. Borao-Cengotita-Bengoa, J. L. Lerma-Marquez // J. Rheumatol. – 2011. – №38. – R. 2494-2496.

4 de Lind van Wijngaarden R. A. Hypotheses on the etiology of antineutrophil cytoplasmic autoantibody associated vasculitis: the cause is hidden, but the result is known / R. A. de Lind van Wijngaarden, L. van Rijn, E. C. Hagen //J. Clin. Am. Soc. Nephrol. – 2008. – №3. – R. 237-252.

5 Fujimoto S. Comparison of the epidemiology of anti-neutrophil cytoplasmic antibody-associated vasculitis between Japan and the UK /S. Fujimoto, R. Watts, S. Kobayashi // Rheumatology. – 2011. – №50. – R. 1916-1920.

6 McMillan H. J. Watershed infarction due to acute hypereosinophilia /H. J. McMillan, D. L. Johnston, A. Doja //Neurology. – 2008. – №70. – R. 80-82.

7 Moszkowicz D. Ischemic colitis: the ABCs of diagnosis and surgical management /D. Moszkowicz, A. Mariani, C. Tresallet //J. Visc. Surg. – 2013. – №150. – R.19-28.

Поступила 03.02.2019 г.

*Y. K. Kamyshanskiy, O. A. Kostyleva, T. N. Bykova, Jay Prakash, Gupta Devial, N. B. Medetova*  
**CRYPTOGENIC EOSINOPHILIC MESENTERIC VASCULITIS WITH FATAL OUTCOME: THE POSSIBILITY OF LATENT FLOW OF HYPEREOSINOPHILIC SYNDROME**  
*Karaganda medical university (Karaganda, Kazakhstan)*

Idiopathic hypereosinophilic syndrome in practice is defined as prolonged eosinophilia without an established cause and with presence of dysfunction of the organs and systems. In the pathological process, the heart, the central and peripheral nervous system, the lungs and the skin are most often involved. In the presented observation of eosinophilic lesions of the gastrointestinal tract with a lethal outcome, the clinical picture was characterized by typical symptoms of acute appendicitis. After appendectomy, pronounced eosinophilia in the peripheral blood was observed with attachment of neurological disorders and development of multiple organ failure. Histological examination showed pronounced eosinophilic infiltration in the appendix mesentery tissue and small intestine with obliterating angiopathy and chronic ischemia of the intestinal wall. Thus, we believe that in this case there was a latent flow of hypereosinophilic syndrome with a predominant lesion of the gastrointestinal tract.

*Key words:* eosinophilic vasculitis, gastrointestinal tract, neurological disorders

*E. K. Камышанский, О. А. Костылева, Т. Н. Быкова, Jay Prakash, Gupta Devial, Н. Б. Медетова*  
**АҚЫРЫ ӨЛІМГЕ АКЕЛЕТІН КРИПТОГЕНДІ ЭОЗИНОФИЛДІ МЕЗЕНТЕРИЯЛЫҚ ВАСКУЛИТ: МҮМКІН БОЛАТЫН ЖАСЫРЫН АҒЫМДЫ ГИПЕРЭОЗИНОФИЛДІ СИНДРОМ**

Идиопатиялық гиперэозинфильді синдром тәжірибеде себебі анықталмаған мүшелер мен жүйелердің функциясының бұзылысымен жүретін ұзақ мерзімді эозинофилия ретінде анықталады. Патологиялық үдерісте жүрек, орталық және перифериялық жүйке жүйесі, өкпе және тері жиі қатысады. Ақыры өліммен аяқталатын асқазан-ішек жолдарының эозинofilді зақымдалуы байқалатын, жедел аппендициттің типті симптомна тән клиникалық бейне. Аппендэктомиядан кейін шеткері қанда айқын эозинофилия байқалады, жүйкелік бұзылыстар және көп мүшелі жеткіліксіздіктер қосарланады. Гистологиялық зерттеуде ішек қабырғасының созылмалы ишемиясы және ашы ішектің облитерацияланған ангиопатиясы мен құрт тәрізді өсіндінің шажырқайының қабырғасындағы айқын эозинofilді инфильтрациясы байқалады. Осылайша, біз бұл жағдайда асқазан-ішек жолының негізгі зақымдалуы бар гиперэозинфильді синдромның жасырын ағымды болғанына сенімдіміз.

*Клт сөздер:* эозинofilді васкулит, асқазан-ішек жолдары, жүйкелік бұзылыстар