

© КОЛЛЕКТИВ АВТОРОВ, 2019

УДК 616.5/.15-085

Л. Г. Тургунова<sup>1</sup>, А. А. Клодзинский<sup>1,2</sup>, А. К. Баймурзина<sup>2</sup>, Қ. Н. Жауынбекова<sup>1</sup>

### СИНДРОМ СВИТА У ПАЦИЕНТКИ С МИЕЛОДИСПЛАСТИЧЕСКИМ СИНДРОМОМ

<sup>1</sup>Карагандинский государственный медицинский университет (Караганда, Казахстан),

<sup>2</sup>ТОО «Центр гематологии» г. Караганды (Караганда, Казахстан)

В статье представлено описание клинического случая у пациентки 66 лет с миелодиспластическим синдромом, у которой развился синдром Свита. В литературе описаны различные ассоциации синдрома Свита у пациентов с миелодиспластическим синдромом, который мог развиваться до или одновременно с ним. В данном клиническом случае у пациентки заболевание дебютировало синдромом Свита. Лечение синдрома Свита глюкокортикостероидами привело к регрессу проявлений. Диагностика и лечение синдрома Свита при миелодиспластическом синдроме имеет свои трудности, так как применение глюкокортикостероидов сопряжено с высоким риском развития инфекционных осложнений вследствие нарушения функции нейтрофилов, что и описано в клиническом случае.

*Ключевые слова:* синдром Свита, миелодиспластический синдром, клинический случай, глюкокортикостероиды, осложнения

Несмотря на то, что со времени описания первого случая синдрома Свита прошло более 50 лет, практические врачи недостаточно осведомлены о клинике и диагностике данного редкого заболевания [11]. В значительной мере это обусловлено редкостью встречаемости патологии. Так, по данным Г. В. Драгуна и соавт., синдром Свита диагностируется у 1-9 человек на 1 миллион населения [1]. С другой стороны, полиэтиологичный характер и разнообразие клинических ситуаций, в которых развивается синдром Свита, также способствуют трудностям диагностики. В настоящее время выделяют 3 основных клинических варианта: классический (или идиопатический), синдром Свита, связанный со злокачественным новообразованием, и вызванный лекарственными средствами [3, 10].

Удельный вес синдрома Свита, связанного со злокачественными новообразованиями, колеблется от 15 до 50% [14]. Среди злокачественных новообразований наиболее распространенными являются опухоли кроветворной и лимфатической ткани, в первую очередь, острый миелоидный лейкоз, затем лимфопролиферативные заболевания и миелодиспластический синдром (МДС); среди солидных опухолей возможны опухоли мочеполовых органов, молочной железы и пищеварительного тракта.

Описаны единичные случаи развития синдрома Свита при МДС [5]. Учитывая редкость патологии, представляем собственное наблюдение синдрома Свита у пациентки с миелодиспластическим синдромом.

*Пациентка М., 66 лет, поступила в экстренном порядке с жалобами на выраженную общую слабость, лихорадку до 38,2 °С, наличие на языке болезненных инфильтратов до 3*

*см. При обследовании в гемограмме выявлена трехростковая цитопения (лейкоциты 3,7x10<sup>9</sup>/л, эритроциты 2,5x10<sup>12</sup>/л, гемоглобин 94 г/л, тромбоциты 33x10<sup>9</sup>/л).*

*Заболела остро за месяц до госпитализации. Дебют заболевания с лихорадки. Первоначально повышение температуры тела связывали с выявленной по данным обзорной рентгенографии органов грудной клетки верхнедолевой пневмонией слева, однако терапия антибиотиками (левофлоксацин, цефотаксим) была не эффективной. В связи с длительной (более 3 недель лихорадкой) проводился диагностический поиск для исключения сепсиса, инфекционного эндокардита, туберкулеза легких.*

*В связи с двухростковой цитопенией (нормохромная анемия – гемоглобин в пределах 53-81 г/л, тромбоцитопения – 13-50x10<sup>9</sup>/л) и транзиторной лейкопенией консультирована гематологом. В миелограмме: костный мозг клеточный, содержит все переходные формы миело- и эритробластических ростков. Эозинофилы составляют 14,5%, разной степени зрелости (преобладают молодые формы). При обзорном осмотре препарата найдены мегакариоциты в небольшом количестве с незначительной отшнуровкой тромбоцитов, бластные клетки 4,5%.*

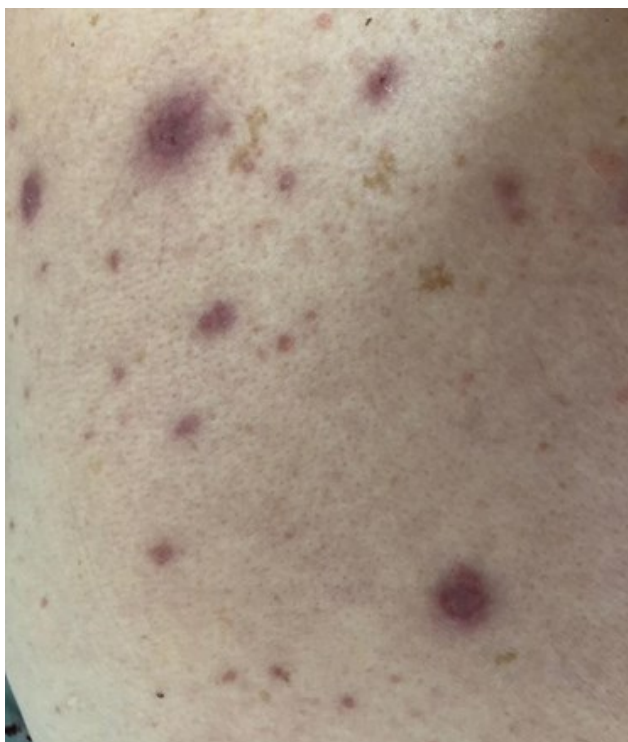
*Для уточнения генеза цитопении и лихорадки госпитализирована в отделение гематологии для проведения трепанобиопсии гребня подвздошной кости и гистологического исследования костного мозга. В стационаре был продолжен диагностический поиск и антибактериальная (Цефтазидим+Пиперациллин/Тазобактам+Меропенем) и противогрибковая (флуконазол 450 мг/сут в связи с выявлением в*

## Наблюдения из практики

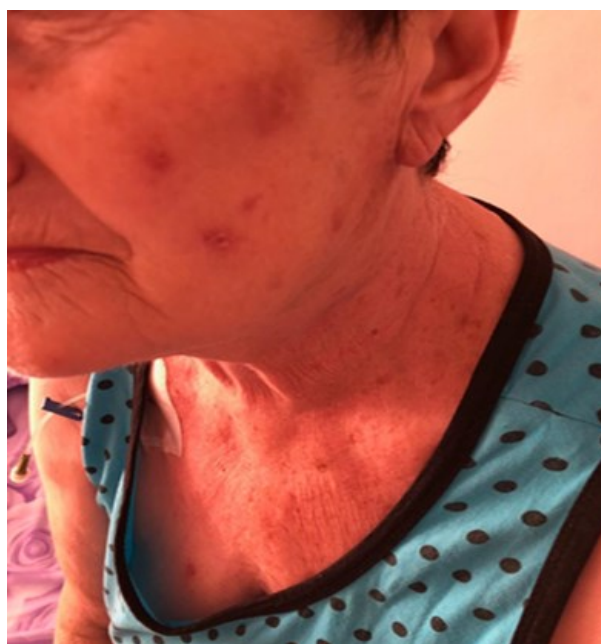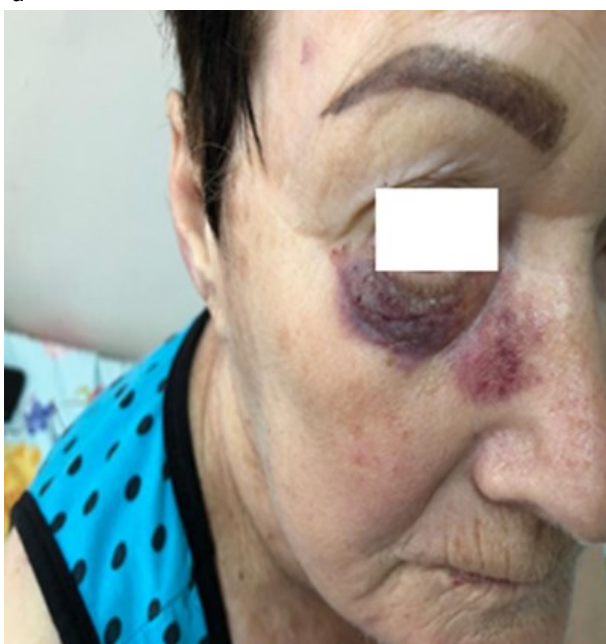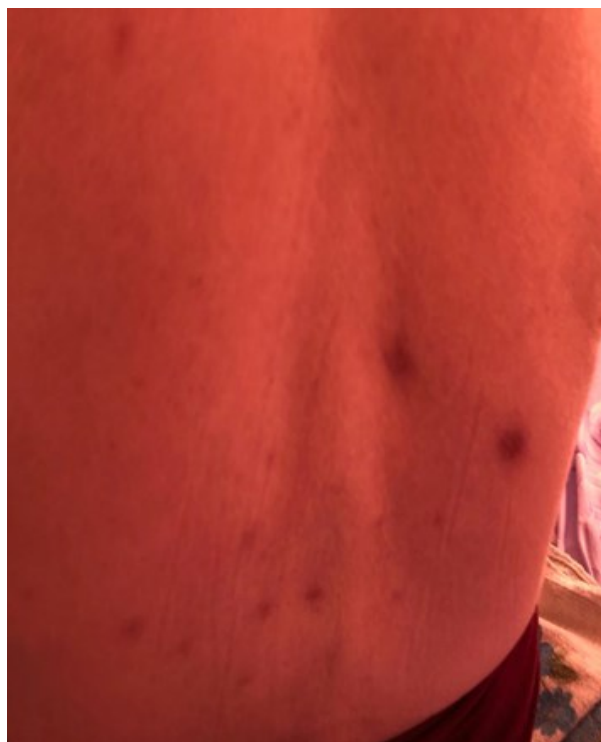моче грибов рода *Candida*) терапия без эффекта. По данным контрольной рентгенографии органов грудной клетки очаговых и инфильтративных теней не выявлено. Результаты бакпосева крови и других биологических жидкостей были отрицательные.

На 4 сут госпитализации у пациентки начали появляться инфильтраты на мочке уха, лице, в периорбитальной области, ярко-розового цвета, болезненные при пальпации (рис. 1).

На основании данных гистологического исследования костного мозга (костный мозг повышенной клеточности, гранулоцитарный росток немного расширен, с дефицитом созревания, представлен элементами промежуточного и незрелого пулов – небольшие рыхлые скопления клеток вне зон эндоста (ALIP). Эритроидный росток сужен, представлен эритрокариоцитами с признаками дизэритропоэза. Мегакариоциты в увеличенном количестве,



а



в  
Рисунок 1 – Инфильтраты на спине до и после лечения (а), в периорбитальной области до и после лечения (в)

располагаются разрозненно, представлены клетками небольших и средних размеров с монобулярными нормохромными ядрами. Заключение: в костном мозге морфологическая картина характеризует субстрат миелодиспластического синдрома (с избытком бластов?).

В соответствии с повторным цитологическим исследованием костного мозга: костный мозг умеренноклеточный. Увеличено количество бластных клеток (6,2%). А также на фоне сохраняющейся трехростковой цитопении в отсутствие пролиферативного синдрома был установлен диагноз миелодиспластического синдрома с избытком бластов I типа.

На 9 сут госпитализации, несмотря на антибактериальную терапию, сохранялась лихорадка до 39,0 °С, в динамике рост СРБ до 263 мг/л и отмечался дальнейший рост инфильтратов на мочке уха, лице, появление новых плотных и болезненных инфильтратов на спине, конечностях. Учитывая характер инфильтратов и основное заболевание, заподозрено развитие синдрома Свита. Дифференциальный диагноз проводился с септикопиемическими отсевами, инфекционным эндокардитом, туберкулезом. Поскольку данных, подтверждающих диагностические альтернативы у пациентки при дообследовании не выявлено (отсутствие инфильтратов в легких и признаков специфического поражения костного мозга по данным гистологического исследования, отрицательные повторные посевы крови и неэффективность антибактериальной и противогрибковой терапии, отсутствие вегетаций по данным ЭхоКГ) было принято решение провести биопсию инфильтрата кожи и начать *ex juvantibus* терапию преднизолоном 1 мг/кг. На этом фоне достигнут быстрый положительный эффект в виде нормализации температуры в течение суток. Результаты биопсии кожи (рис. 2) показали, что «строения нарушен за счет обильной нейтрофильной лейкоцитарной инфильтрации, расположенной в дерме; встречаются осколки лейкоцитов и миелоидные клетки», что подтвердило диагноз синдрома Свита.

Продолжен прием преднизолона в дозе 1 мг/кг. С целью лечения миелодиспластического синдрома реализован курс химиотерапии децитабином в течение 5 сут. На фоне терапии отмечено улучшение самочувствия, достижение стойкой нормотермии, значительная регрессия имевшихся инфильтратов на лице и теле.

Учитывая стабильность состояния и показатели крови, пациентка была выписана на

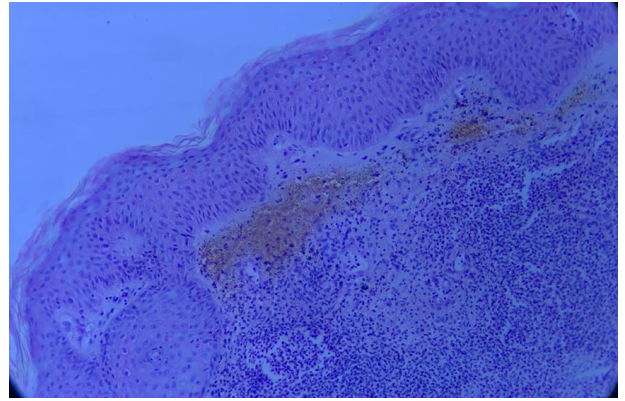


Рисунок 2 – Гистологическое исследование кожи пациентки М.

перерыв лечения, с рекомендациями продолжить прием преднизолона со снижением дозы по схеме. Учитывая сохраняющуюся нейтропению у пациентки было решено сократить продолжительность приема глюкокортикостероидов с целью снижения риска инфекционных осложнений. На 3 сут после выписки отмечено ухудшение состояния в виде повышения температуры тела до 38-39 °С. Антибактериальная терапия не проводилась. Получала преднизолон по схеме, в связи с сохранением лихорадки на 10 сут после выписки пациентка самостоятельно увеличила дозу преднизолона до 90 мг, внутривенно. Лихорадка сохранялась, отметила появление прогрессирующей одышки, в ротовой полости – признаки орофарингомикоза.

В гемограмме на 12 сут после выписки Нв 48 г/л, тромбоциты  $96 \times 10^9$ /л, лейкоциты  $1,0 \times 10^9$ /л. На 13 сут после выписки полностью прекратила прием ГКС. Пациентка была повторно госпитализирована с явлениями полиорганной недостаточности на фоне сепсиса и септического шока, которые явились причиной летального исхода.

Описанный случай иллюстрирует сложности диагностики синдрома Свита у пациентов с миелодиспластическим синдромом и сложности лечения кортикостероидами на фоне терапии основного заболевания и связанной как с миелодисплазией, так и с химиотерапией нейтропенией со значительным риском развития тяжелых инфекционных осложнений.

Хотя поражение кожи не является частым клиническим признаком при МДС и выявляются у 7,7% больных, их появление может ассоциироваться с плохим прогнозом. Специфическое поражение кожи, которое определяется как дермальный инфильтрат злокачественных кроветворных клеток, встре-

## Наблюдения из практики

Таблица 1 – Пересмотренные диагностические критерии синдрома Свита (2017 г.)

Постоянные характеристики *
Клинические: резкое начало болезненных или болезненных эритематозных папул, бляшек или узелков. Гистопатологический: плотный кожный нейтрофильный инфильтрат
Переменные характеристики **
Клинические Лихорадка >38 °С Атипичные поражения кожи (включая геморрагические волдыри, пустулезные поражения, поражения, подобные целлюлиту)
Гистопатологические Наличие или отсутствие лейкоцитокластического васкулита Подкожный вариант Гистиоцитоидный вариант Ксантоматоидный вариант Криптококкоидный вариант
Лабораторные Повышенная СОЭ Повышенные уровни С-реактивного белка Лейкоцитоз Нейтрофилез Анемия

\* Постоянные клинические и гистопатологические характеристики должны присутствовать для установки окончательный диагноз;

\*\* Переменные характеристики помогают избежать ошибочного диагноза в определенных случаях и могут включать в себя любые новые открытия, которые еще не появились

чается редко, сопровождается быстрым прогрессированием в острый миелоидный лейкоз более чем у 50% пациентов [7]. Неспецифические поражения встречаются чаще и включают в себя кожные инфекции, которые особенно часто встречаются при нейтропении, кожный васкулит и нейтрофильные дерматозы.

Синдром Свита или острый фебрильный нейтрофильный дерматоз – это системное заболевание неизвестной этиологии, характеризующееся появлением кожных повреждений, вызванных нейтрофильным кожным инфильтратом, лихорадкой и периферическим лейкоцитозом. В литературе описаны различные ассоциации синдрома Свита у пациентов с МДС, который может развиваться до или одновременно с ним. У 3,1% пациентов [2] с МДС отмечен хронический рецидивирующий синдром Свита, при котором среднее время от постановки диагноза СС до постановки диагноза МДС составляло 17 мес. (диапазон 0-157). Сообщается о развитии синдрома Свита как осложнении терапии МДС азациитидином [13], в связи с чем авторы предлагают уделять максимальное внимание случаям, когда повреждения кожи, могут быть связаны с приемом препарата.

У изученной пациентки синдром Свита развился в дебюте заболевания, что доказывает ассоциированность с МДС, вследствие изме-

нения функции нейтрофилов без влияния медикаментов.

Имеются трудности при постановке диагноза синдрома Свита, в том числе и у пациентов с МДС, где он может проявляться атипично, как клинически, так и гистологически. Согласно модифицированным критериям von den Driesch [4, 15] (1994) для постановки диагноза синдрома Свита, не связанного с приемом лекарственных препаратов, необходимо присутствие двух главных и двух дополнительных критериев. Основными критериями считают: 1) внезапное возникновение болезненных темно-красного цвета папул и бляшек; 2) гистологические изменения: дермальный инфильтрат, состоящий из нейтрофильных гранулоцитов без признаков лейкоцитокластического васкулита. К дополнительным диагностическим критериям относят: 1) триггерные факторы и ассоциация с другими заболеваниями (с предшествующей инфекцией верхних дыхательных путей или пищеварительного тракта, а также вакцинацией, воспалительными заболеваниями такими как хронические аутоиммунные нарушения, инфекции, пролиферативными заболеваниями крови или соидными опухолями, беременностью; 2) лихорадка (температура выше 38,0 °С); 3) лабораторные изменения: отклонения 3 из 4 лабораторных показателей: СОЭ выше 20 мм/ч; положительный тест на СРБ; лейкоциты более 8000 в 1 мм<sup>3</sup>;

нейтрофилы более 70%; 4) положительный эффект при терапии системными кортикостероидами или йодидом калия.

Авторы предлагают, чтобы наличие двух постоянных характеристик было неременным условием и полностью достаточным для установления диагноза синдрома Свита, даже при отсутствии двух малых критериев.

Основной терапией синдрома Свита являются глюкокортикостероиды (ГКС). Их эффективность составляет 87,5% [9]. При МДС показан опыт эффективной комбинации с внутривенным иммуноглобулином [5], циклоспорином [16]. У пациентов со злокачественными новообразованиями, в том числе с МДС, эффективность терапии синдрома Свита может в значительной степени определяться успехом терапии основного заболевания. Однако лечение синдрома Свита при МДС имеет свои трудности: назначение ГКС угнетает функции нейтрофилов, увеличивает риск развития инфекционных осложнений, что собственно и демонстрирует наш клинический случай.

МДС характеризуются неэффективным гемопозомом, гиперклеточным диспластическим костным мозгом и цитопенией и склонностью к лейкоэмической трансформации [12]. Клиническое течение варьирует, отражая разнообразную патобиологию заболевания: при отсутствии лечения для больных с высоким риском прогрессирования общий срок выживаемости составляет в среднем 0,4 и 5,7 г. при низком риске прогрессирования. Причинами смерти больных с МДС являются последствия цитопенических нарушений – в частности, инфекции, тяжелые кровотечения [6, 14].

Мы не можем определить группу прогноза пациентки, в связи с отсутствием результатов цитогенетического исследования, однако избыток бластов в костном мозге, глубина цитопении, развитие кожных поражений, присоединение тяжелой инфекции свидетельствуют о группе более высокого риска.

Таким образом, приведенный случай демонстрирует возможность поражения кожи в виде острого нейтрофильного дерматоза в период верификации диагноза МДС. Клинико-лабораторная картина синдрома Свита создает необходимость проведения диагностического поиска по синдрому лихорадки, исключения других причин поражения кожи с обязательным проведением гистологического исследования. В качестве первой линии терапии рекомендуется назначение глюкокортикостероидов и лечение основного заболевания. МДС имеет высокую медико-социальную значимость, что

обусловлено трудностями терапии, низкой продолжительностью жизни пациентов. В структуре причин смерти при МДС преобладают такие последствия цитопенических нарушений как инфекции, а также трансформация в острый лейкоз.

#### ЛИТЕРАТУРА

- 1 Драгун Г. В. Классическая форма синдрома Свита /Г. В. Драгун, С. А. Сохар, Н. Н. Шибеева //Проблемы здоровья и экологии. – 2015. – №2 (44). – С. 94-99.
- 2 Chronic Relapsing Remitting Sweet's Syndrome – a Harbinger Of Myelodysplastic Syndrome (MDS), Single Centre Analysis Of 31 Patients //Blood. – 2013. – V. 122 (21). – P. 2793.
- 3 Cohen P. R. Sweet's syndrome and malignancy /P. R. Cohen, R. Kurzrock //The American journal of medicine. – 1987. – V. 82 (6). – P. 1220-1226.
- 4 Doinita S. A. Case of Sweet's Syndrome Secondary to Myelodysplastic Syndrome – Diagnostic and Treatment Challenges //Maedica (Buchar). – 2016. – V. 11 (2). – С. 154-157.
- 5 Harry H. S. Sweet Syndrome due to Myelodysplastic Syndrome: Possible Therapeutic Role of Intravenous Immunoglobulin in Addition to Standard Treatment /H. S. Harry, Y. H. Anskar, N. J. Trendell-Smith//Adv. Hematol. – 2010. – V. 21. – P. 316-328.
- 6 Kakaletsis N. Initially lymphocytic Sweet's syndrome in male patients with myelodysplasia: a distinguished clinicopathological entity? Case report and systematic review of the literature /N. Kakaletsis, G. Kaiafa, C. Savopoulos //Acta Haematol. – 2014. – V. 132 (2). – P. 220-225.
- 7 Kulasekararaj G. A. Myelodysplastic syndrome and associated skin lesions: a review of the literature /G. A. Kulasekararaj, Y. S. Kordasti, T. Basu //Leukemia Research Volume. – 1999. – V. 23 (4). – P. 323-330.
- 8 Nelson A. C. Sweet syndrome in patients with and without malignancy: a retrospective analysis of 83 patients from a tertiary academic referral center /A. C. Nelson, M. H. Noe, C. M. McMahon //JAAD. – 2018. – V. 78 (2). – P. 303-309.
- 9 Nofal A. Sweet's syndrome: diagnostic criteria revisited /A. Nofal, A. Abdelmaksoud, H. Amer //JDDG. – 2017. – V. 15 (11). – P. 1081-1088.
- 10 Sfrijan D. Case of Sweet's syndrome secondary to myelodysplastic syndrome- diagnostic and treatment challenges /D. Sfrijan, S. M. Visan, S. Zurac //Maedica (Buchar). – 2016. – V. 11 (2). – P. 158-162.
- 11 Sweet R. D. An acute febrile neutro-



phobic dermatosis //Br. J. Dermatol. – 1964. – V. 76. – P. 349-356.

12 Tefferi A. Myelodysplastic syndromes / A. Tefferi, J. W. Vardiman //New Engl. J. Med. – 2009. – V. 361(19). – P. 1872-1885.

13 Troccola A. Sweet's Syndrome as a Possible Consequence of Azacitidine Subcutaneous Administration in IPSS Intermediate-2 Myelodysplastic Syndrome /A. Troccola, P. Fino, L. D. Santo //J. Blood Disord. Transfus. – 2015. – V. 6 (4). – P. 649-656.

14 Villarreal-Villarreal C. D. Sweet syndrome: a review and update /C. D. Villarreal-Villarreal, J. Ocampo-Candiani, A. Villarreal-Martinez //Actas Dermosifilogr. – 2016. – V. 107 (5). – P. 369-378.

15 Von den Driesch P. Sweet's syndrome (acute febrile neutrophilic dermatosis) //J. Am. Acad. Dermatol. – 1994. – V. 31 (4). – P. 535-556.

16 Yasuda F. Use of cyclosporin A for successful management of steroid-resistant Sweet's syndrome patient with possible myelodysplastic syndrome /F. Yasuda, Y. Fujio, R. Kakuta //J. Dermatol. – 2014. – V. 41 (5). – P. 465-466.

### REFERENCES

1 Dragun G. V. Klassicheskaja forma sindroma Svita /G. V. Dragun, S. A. Sohar, N. N. Shibaeva //Problemy zdorov'ja i jekologii. – 2015. – №2 (44). – S. 94-99.

2 Chronic Relapsing Remitting Sweet's Syndrome – a Harbinger Of Myelodysplastic Syndrome (MDS), Single Centre Analysis Of 31 Patients //Blood. – 2013. – V. 122 (21). – P. 2793.

3 Cohen P. R. Sweet's syndrome and malignancy /P. R. Cohen, R. Kurzrock //The American journal of medicine. – 1987. – V. 82 (6). – R. 1220-1226.

4 Doinita S. A. Case of Sweet's Syndrome Secondary to Myelodysplastic Syndrome – Diagnostic and Treatment Challenges //Maedica (Buchar). – 2016. – V. 11 (2). – S. 154-157.

5 Harry H. S. Sweet Syndrome due to Myelodysplastic Syndrome: Possible Therapeutic Role of Intravenous Immunoglobulin in Addition to Standard Treatment /H. S. Harry, Y. H. Anskar, N. J. Trendell-Smith//Adv. Hematol. – 2010. – V. 21. – R. 316-328.

6 Kakaletsis N. Initially lymphocytic Sweet's syndrome in male patients with myelodysplasia: a distinguished clinicopathological entity? Case re-

port and systematic review of the literature /N. Kakaletsis, G. Kaiafa, C. Savopoulos //Acta Haematol. – 2014. – V. 132 (2). – R. 220-225.

7 Kulasekararaj G. A. Myelodysplastic syndrome and associated skin lesions: a review of the literature /G. A. Kulasekararaj, Y. S. Kordasti, T. Basu //Leukemia Research Volume. – 1999. – V. 23 (4). – P. 323-330.

8 Nelson A. C. Sweet syndrome in patients with and without malignancy: a retrospective analysis of 83 patients from a tertiary academic referral center /A. C. Nelson, M. H. Noe, C. M. McMahon //JAAD. – 2018. – V. 78 (2). – P. 303-309.

9 Nofal A. Sweet's syndrome: diagnostic criteria revisited /A. Nofal, A. Abdelmaksoud, H. Amer //JDDG. – 2017. – V. 15 (11). – P. 1081-1088.

10 Sfrijan D. Case of Sweet's syndrome secondary to myelodysplastic syndrome- diagnostic and treatment challenges /D. Sfrijan, S. M. Visan, S. Zurac //Maedica (Buchar). – 2016. – V. 11 (2). – R. 158-162.

11 Sweet R. D. An acute febrile neutrophilic dermatosis //Br. J. Dermatol. – 1964. – V. 76. – R. 349-356.

12 Tefferi A. Myelodysplastic syndromes / A. Tefferi, J. W. Vardiman //New Engl. J. Med. – 2009. – V. 361(19). – P. 1872-1885.

13 Troccola A. Sweet's Syndrome as a Possible Consequence of Azacitidine Subcutaneous Administration in IPSS Intermediate-2 Myelodysplastic Syndrome /A. Troccola, P. Fino, L. D. Santo //J. Blood Disord. Transfus. – 2015. – V. 6 (4). – P. 649-656.

14 Villarreal-Villarreal C. D. Sweet syndrome: a review and update /C. D. Villarreal-Villarreal, J. Ocampo-Candiani, A. Villarreal-Martinez //Actas Dermosifilogr. – 2016. – V. 107 (5). – R. 369-378.

15 Von den Driesch P. Sweet's syndrome (acute febrile neutrophilic dermatosis) //J. Am. Acad. Dermatol. – 1994. – V. 31 (4). – P. 535-556.

16 Yasuda F. Use of cyclosporin A for successful management of steroid-resistant Sweet's syndrome patient with possible myelodysplastic syndrome /F. Yasuda, Y. Fujio, R. Kakuta //J. Dermatol. – 2014. – V. 41 (5). – P. 465-466.

Поступила 27.01.2019 г.

L. G. Turgunova<sup>1</sup>, A. A. Klodzinskiy<sup>1,2</sup>, A. K. Baimurzina<sup>2</sup>, K. N. Zhaiybekova<sup>1</sup>  
SWEET'S SYNDROME IN PATIENT WITH MYELODYSPLASTIC SYNDROME

<sup>1</sup>Karaganda medical university (Karaganda, Kazakhstan);

<sup>2</sup>LLP «Hematological center» of Karaganda (Karaganda, Kazakhstan)

In this article we describe clinical case of 66-year patient with myelodysplastic syndrome, which had developed the Sweet's syndrome. In literature were described various associations of Sweet syndrome in patients with myelodysplastic syndrome, which could develop before or simultaneously with disease. In this clinical case, the patient's disease debuted with Sweet's syndrome. Treatment of Sweet's syndrome with glucocorticosteroids led to regression of manifestations. Diagnosis and treatment of Sweet syndrome in myelodysplastic syndrome has some difficulties, because of using glucocorticosteroids is associated with a high risk of infectious complications due to impaired neutrophil function, as described in our clinical case.

*Key words:* Sweet's syndrome, myelodysplastic syndrome, clinical case, glucocorticosteroids, complications

Л. Г. Тургунова<sup>1</sup>, А. А. Клодзинский<sup>1,2</sup>, А. К. Баймүрзина<sup>2</sup>, Қ. Н. Жауынбекова<sup>1</sup>  
МИЕЛОДИСПЛАСТИКАЛЫҚ СИНДРОМЫМЕН СЫРҚАТ НАУҚАСТАҒЫ СВИТ СИНДРОМЫ

<sup>1</sup>Қарағанды медицина университеті (Қарағанды, Қазақстан);

<sup>2</sup>«Гематология орталығы» ЖШС Қарағанды қ. (Қарағанды, Қазақстан)

Осы мақалада 66 жастағы миелодиспластикалық синдроммен сырқат науқаста Свит синдромының дамуы туралы клиникалық жағдай сипатталған. Әдебиетте миелодиспластикалық синдромның науқастарда Свит синдромымен асқынуы жайлы түрлі жайттар сипатталған, ол миелодиспластикалық синдромға дейін немесе бірге дамуы мүмкін. Дәл осы клиникалық жағдайда Свит синдромы аурудың бастапқы көрінісі болған. Глюкокортикостероидтармен ем жүргізу Свит синдромының көріністерінің кері дамуына ықпал еткен. Алайда, миелодиспластикалық синдром кезіндегі Свит синдромының диагностикасы мен емі бірталай қиын, себебі нейтрофилдардың қызметінің бұзылуы салдарынан инфекциялық асқынулар даму қаупі глюкокортикостероидтарды қолданған кезде тіпті арта түседі, және осындай жағдай біздің клиникалық жағдайда да сипатталған.

*Кілт сөздер:* Свит синдромы, миелодиспластикалық синдром, клиникалық жағдай, глюкокортикостероидтар, асқынулар